

# TRABECULOTOMIA E GONIOTOMIA

**Coordenadores:** Alberto Jorge Betinjane e Geraldo Vicente de Almeida

**Auxiliares:** Camila Fonseca Netto, Regina Cele Silveira, Sérgio Henrique Sampaio Meirelles e Wagner Duarte Batista

## Introdução

O glaucoma congênito é uma doença rara, e é considerada uma das maiores causas de cegueira da infância. Entre os tipos de glaucoma da infância, o mais comum é o glaucoma congênito primário. O tratamento de glaucoma congênito primário é essencialmente cirúrgico e se constitui, muitas vezes, em verdadeiro desafio para o médico especialista. O glaucoma congênito pode se manifestar clinicamente, de várias formas, algumas mais graves outras menos graves, e isto resulta na necessidade de diferentes formas de abordagem de tratamento, visando a melhor indicação cirúrgica como primeiro procedimento. Com certa frequência, múltiplas intervenções cirúrgicas são necessárias para o controle da doença, e mesmo assim, nem sempre isso ocorre, de maneira plena, necessitando de complementação de tratamento clínico, ou seja, uso de colírios hipotensores.

Convém referir que os procedimentos cirúrgicos devem somente serem realizados por cirurgiões, habilitados e familiarizados com as anomalias anatômicas comumente observadas no glaucoma congênito (mais particularmente nos olhos buftálmicos), uma vez que a possibilidade de complicações é maior em relação às cirurgias usadas para o tratamento de glaucoma do adulto. Outra questão importante diz respeito ao fato de que a escolha da primeira cirurgia a ser realizada é de fundamental importância, uma vez que o seu sucesso se traduz na maior chance de se conseguir o controle da doença a longo prazo.

O glaucoma congênito primário é a forma mais comum de glaucoma da infância. Ele ocorre devido a uma anormalidade de desenvolvimento do ângulo da

câmara-anterior e da malha trabecular, e não está associado a outras alterações oculares ou sistêmicas. No final da gestação ocorre normalmente uma reabsorção do tecido mesodérmico (ligamento pectíneo) que preenche a região do ângulo da câmara-anterior. Caso isso não aconteça no devido momento do desenvolvimento da criança, ocorrerá uma obstrução ao escoamento do humor aquoso com consequente aumento da pressão intraocular, e consequentemente o desenvolvimento de glaucoma congênito.<sup>1,2</sup>

Em 1938, Otto Barkan, um oftalmologista norte-americano, idealizou a goniotomia, usada inicialmente para o tratamento de glaucoma primário de ângulo aberto do adulto tendo referido, na época, taxa de sucesso em torno de 30%. Posteriormente, esta técnica foi reservada para crianças portadoras de glaucoma congênito primário.

Após alguns anos, em 1960, foi introduzida a trabeculotomia, usada nos casos de glaucoma congênito onde o edema corneano impossibilitava o uso da técnica de goniotomia.

Ambos os procedimentos cirúrgicos descritos (conhecidos atualmente como cirurgias angulares), melhoraram o prognóstico da visão dos pacientes com glaucoma na infância, a partir do momento que começaram a ser empregados no tratamento da doença.<sup>1-4</sup> As cirurgias angulares são consideradas como as de primeira escolha para o tratamento de glaucoma congênito primário.<sup>1-4</sup> Para decidirmos qual o procedimento mais indicado para um determinado caso de glaucoma infantil, deve-se levar em conta alguns fatores, entre eles a idade da criança, a transparência corneana, o comprimento axial, as características do defeito anatômico e as eventuais síndromes sistêmicas coexistentes. O diâmetro corneano e o comprimento axial podem refletir a severidade de glaucoma.<sup>1-3</sup>

Nas técnicas de cirurgias angulares é necessário ter um profundo conhecimento do limbo cirúrgico e suas variações comumente observadas no glaucoma congênito. A goniotomia e trabeculotomia visam a retirada de tecido mesodérmico, principal local de resistência da drenagem do humor aquoso. Na literatura são referidas altas taxas de sucesso e baixos índices de complicações, similares para ambas as cirurgias no tratamento de glaucoma congênito primário, sendo os melhores resultados aqueles observados em crianças com idade inferior a 3 anos.<sup>1-5</sup>

GONIOTOMIA	TRABECULOTOMIA
Necessita de córnea clara	Pode ser realizada com córnea opaca
Melhores resultados dependerá do conhecimento anatômico da região angular	Melhores resultados dependerá do conhecimento anatômico da região limbar, em especial da localização do Canal de Schlemm e região angular.
Necessidade de goniolente	Necessita de trabeculótomo
Lesão mínima dos tecidos adjacentes	Ocorre dissecação do Canal de Schlemm e da malha trabecular
Não há lesão conjuntival	Obrigatoriamente é necessário fazer retalho conjuntival que leva a fibrose conjuntival.
Tempo cirúrgico curto	Tempo cirúrgico longo
Incisão do pectíneo em toda a região nasal do ângulo	Pode ser realizada nos setores superior, temporal e inferior do olho. É possível fazer a incisão 360 graus em um único tratamento.

### Goniotomia:

O procedimento visa sectionar o tecido mesodérmico persistente (pectíneo), que causa uma obstrução pré-trabecular ao escoamento do humor aquoso. Cria-se assim uma comunicação da câmara anterior com o canal de Schlemm.<sup>1-4</sup>

Para a realização da cirurgia convencional se faz necessária transparência corneana e microscópio cirúrgico, para que se possa ter visão direta do ângulo da câmara-anterior utilizando-se uma goniolente.

Há vários modelos, de goniolentes, entre elas as lentes de Barkan, Worst, Hill e Swan-Jacobs, permitindo magnificação da imagem, e contribuindo para a execução da excisão *ab-interno* do tecido persistente. Sugere-se o uso de colírio miótico no pré-operatório, para proteção do cristalino durante o procedimento.

1-4

Em olhos com transparência da córnea diminuída por presença de edema epitelial pode-se melhorar a visualização da câmara-anterior através do debridamento do epitélio utilizando-se álcool absoluto imediatamente antes da cirurgia. Outra maneira de melhorar a transparência da córnea, em olhos com

edema superficial é através do uso de colírio de glicerina ou cloreto de sódio a 5%, embora geralmente sejam menos eficientes.

Convém referir ainda que, em olhos com transparência da córnea muito diminuída, a goniotomia poderá eventualmente ser realizada utilizando-se o auxílio de método endoscópico, através de instrumental adequado para procedimento.

O goniótomo (geralmente faca de Worst ou Barraquer), ou ainda uma agulha 23G ou 25G, adaptada a uma seringa de viscoelástico, terá acesso ao ângulo da câmara anterior por uma incisão limbar auto-selante, realizada no setor temporal da córnea periférica, a 1 mm do limbo. O instrumento atravessa a câmara-anterior, em direção à região oposta do ângulo, tomando o cuidado para não lesar a íris, até alcançar o tecido mesodérmico persistente que preenche o ângulo no setor oposto (região nasal), e então proceder de maneira delicada a incisão do mesmo.

A sutura da incisão corneana deve ou não ser feita, caso julgarmos necessário. A conjuntiva é totalmente preservada, protegendo-a para eventuais futuras cirurgias fistulizantes. É de suma importância que a posição da cabeça do paciente antes do início da cirurgia esteja ligeiramente rodado a 45 graus, possibilitando uma maior visualização das estruturas.<sup>1-4</sup>

A estabilidade da manutenção da câmara anterior durante o procedimento pode ser obtida através de um sistema irrigador contínuo com solução balanceada conectado ao instrumento de corte, ou por viscoelástico pesado que mantém o instrumental longe do diafragma cristaliniano.<sup>1-4</sup>

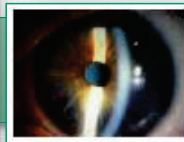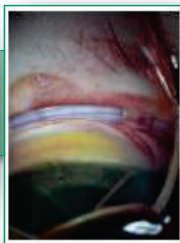
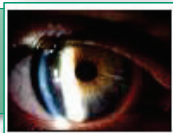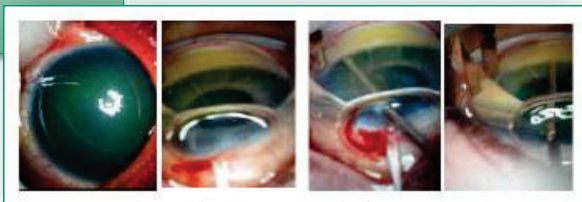
Logo após a excisão do tecido mesodérmico pela goniotomia, observamos um aprofundamento da câmara anterior e o esporão escleral torna-se visível, ocorrendo um movimento de posteriorização da íris. No momento de excisão, é fundamental observar o aprofundamento na parede escleral, para que não haja perfuração e também lesão iriana ou ciclodiálise. Em alguns casos, pode ocorrer goniossinéquias.<sup>1-5</sup>

No pós-operatório deve-se usar colírio de corticoide e antibiótico. Em alguns casos, se faz necessário uso de midriático, para controle de eventual reação

inflamatória observada na câmara-anterior (irite). Pode ocorrer, no pós-operatório, presença de hifema, leve a moderado, que geralmente tem resolução em alguns poucos dias.

A taxa de sucesso da goniotomia em pacientes com glaucoma congênito primário pode variar de 80 – 90 %, após um ou dois procedimentos em crianças de 3 meses a 01 ano de vida. 1-8Em pacientes recém natos ou maiores de 01 ano, após um ou dois procedimentos, a taxa de sucesso é reduzida em aproximadamente entre 30-50%.

### *Procedimento de Goniotomia*



Imagens cedidas por  
Dr. Alberto Betinjane

## **Trabeculotomia:**

A trabeculotomia, assim como a goniotomia, tem por objetivo a secção do tecido mesodérmico persistente que dificulta o acesso do humor aquoso para as vias de drenagens naturais do olho. A diferença principal, em relação à goniotomia, é que a trabeculotomia pode ser realizada em olhos com opacidade importante da córnea (edema acentuado e leucoma). Faz-se a dissecação, de forma ab-externa, da parede interna do canal de Schlemm e da malha trabecular, criando uma passagem livre entre a câmara anterior e o canal de Schlemm.<sup>3-7</sup> Pelo fato de apresentar alguns tempos cirúrgicos semelhantes ao da trabeculectomia (início e final da cirurgia), a curva de aprendizado pode parecer ser um pouco menor em relação ao da goniotomia.<sup>4</sup> No entanto, com certa frequência, alguns tempos cirúrgicos são extremamente difíceis de serem bem realizados, mesmo por cirurgiões experientes e familiarizados com olhos buftálmicos, o que torna difícil o aprendizado.

O trabeculótomo é o instrumento essencial para execução do procedimento, havendo vários modelos, sendo o mais utilizado o trabeculótomo de Harms.

O procedimento consta de uma peritomia conjuntival de base límbica ou fórnix. Delamina-se um flap escleral com metade da espessura escleral, com base límbica, podendo ser triangular ou retangular a critério da experiência de cada cirurgião. A hemostasia deve ser realizada com cautela, pois pode causar retração dos tecidos

Em olhos buftálmicos, a espessura escleral é bem mais fina que o normal, o que poderá resultar em dificuldades e cuidados adicionais na execução do retalho escleral.<sup>3-6</sup>

Em olhos buftálmicos a anatomia da região do limbo comumente encontra-se alterada pela distensão da esclera resultante do aumento do globo ocular e deve ser bem identificada para a realização do procedimento, o que nem sempre é fácil, mesmo para os cirurgiões mais experientes. Assim, muitas vezes é difícil se determinar com exatidão o local do limbo cirúrgico, ou o exato local da junção córneo escleral.

Após a realização do retalho conjuntival (de base límbica ou fornix), e do retalho escleral, processa-se uma incisão radial na região do limbo, visando a localização do canal de Schlemm. A localização correta do canal de Schlemm é de extrema importância para o sucesso da cirurgia. Considera-se como ponto de referência a junção entre a banda trabecular e a esclera. Inicia-se a incisão radial na zona cinzenta imediatamente à frente do limbo, direcionando-se o corte posteriormente e aprofundando-se lentamente a incisão, ao mesmo tempo que vai se alargando de maneira delicada as bordas laterais da incisão até a aparecerem os sinais da provável localização do canal. Este comumente se encontra localizado aproximadamente entre 2,0 e 2,5 mm atrás do limbo cirúrgico, e a exata localização e incisão de sua parede externa é seguida de um discreto refluxo de humor aquoso ou leve sangramento.

Deve-se tomar cuidado para não perfurar a parede interna do canal, o que resultaria em entrar inadvertidamente na câmara-anterior. Após a sua identificação, introduz-se o haste do trabeculótomo em um dos lados do canal de Schlemm e roda-se a ponta do mesmo em direção à câmara-anterior. Em seguida, o mesmo procedimento é realizado para o lado oposto.

Se houver resistência no procedimento da introdução do trabeculótomo no CS ou na rotação do mesmo para a câmara-anterior é sinal de provável ocorrência de falsa via, devendo-se a proceder a complementação da incisão radial até a completa dissecação da parede externa do canal. Assim, a certeza de introdução correta da ponta do trabeculótomo é determinada pela introdução e rotação da ponta do mesmo, sem observarmos qualquer resistência.

Caso contrário, poderá estar ocorrendo introdução inadvertida na espessura da córnea ou, em caso da raiz da íris se movimentar, a sonda do trabeculótomo poderá estar na câmara-anterior. Por outro lado, se a sonda se movimentar sem resistência em direção posterior é provável que tenha se direcionada para o espaço supra-coroideal. No caso em que o CS não seja identificado, o procedimento pode ser abortado e convertido para, trabeculectomia desde que o local da cirurgia seja no setor superior.

A realização de punção da câmara-anterior no início da cirurgia é conveniente visando a manutenção da câmara-anterior durante a cirurgia. Outra maneira de se manter formada a câmara-anterior durante o procedimento, e assim proteger

melhor o cristalino, é através de injeção de ar, ou viscoelástico na câmara anterior previamente à introdução do trabeculótomo. Caso ocorra pequeno hífera logo em seguida à rotação do trabeculótomo, geralmente ele é transitório, já não mais se observando a presença do mesmo no primeiro dia de pós-operatório. Em seguida, o flap escleral é suturado com mononylon 10-0 e a conjuntiva com fio absorvível, geralmente vicryl 8-0. Em caso de ter sido feito paracentese previa, esta deverá ser suturada ao final da cirurgia. O pós-operatório deverá ser conduzido com uso colírio de antibiótico e cortisona durante alguns poucos dias.

Existem alguns procedimentos cirúrgicos alternativos à trabeculotomia convencional, entre eles a trabeculotomia 360°.

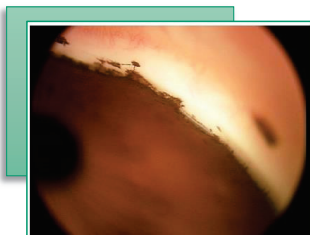
Na trabeculotomia 360°, ou trabeculotomia circunferencial, ao contrário da trabeculotomia convencional que resulta no máximo em incisão de 1/3 do canal de Schlemm, o procedimento permite que todo o ângulo seja tratado em uma única sessão. Isto é conseguido com a introdução no canal de Schlemm de um fio de prolene 6-0 ou um dispositivo de canaloplastia iluminado através do canal de Schlemm. Nesta manobra, o fio de prolene, ou o cateter iluminado, podem encontrar resistência durante a introdução no canal de Schlemm e dificultar a complementação do procedimento em 360°. Nesta manobra, algumas possíveis complicações podem ocorrer, entre elas, o direcionamento inadvertido do fio para o espaço supra coroideado causando consequentemente hipotonia ocular.

Em um estudo retrospectivo, comparando a goniotomia e a trabeculotomia de 360°, demonstrou-se que 92% dos pacientes com glaucoma congênito primário submetidos a trabeculotomia tiveram pressão intraocular controlada abaixo de 22 mmHg com um único procedimento, enquanto apenas 57,5% dos pacientes submetidos à goniotomia tiveram sucesso no controle da pressão. O tratamento de 360° pode também resultar em período mais longo de controle de pressão intraocular.<sup>8,9</sup>

Em relação à trabeculotomia convencional, a maioria das complicações se relacionam à manipulação da sonda do trabeculótomo. O posicionamento incorreto da sonda no canal pode resultar, entre outras complicações, em ruptura da membrana de Descemet, iridodíálise, lesão do cristalino, ciclodíálise, sangramento abundante etc.



*Imagem gonioscópica pós trabeculotomia*

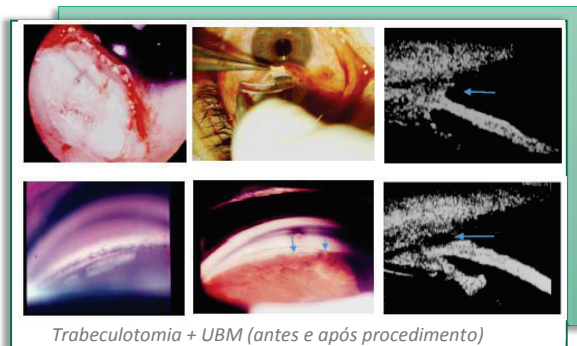


Imagens cedidas por Dr. Alberto Betinjane

A trabeculotomia comumente é realizada na região do limbo superior. Nesta região, em caso de necessidade ela pode ser convertida em trabeculectomia. Se necessário a trabeculotomia pode ser repetida em outros setores, inclusive temporal e mesmo inferior. O índice de sucesso da trabeculotomia convencional, inclusive considerando cirurgias repetidas, é semelhante ao da goniotomia.<sup>8,9</sup>

Em literatura verifica-se citações de baixa incidência de complicações pós-operatórias com o procedimento, entre eles a ocorrência de catarata.<sup>4-8</sup> Até o momento não parece haver nenhum estudo prospectivo randomizado que compare simultaneamente os resultados pressóricos da trabeculotomia versus a goniotomia para confirmarmos a eficácia de um procedimento sobre o outro.

Vale ressaltar que o planejamento e a execução da cirurgia devem ser conduzidos por cirurgião experiente pois, isso trará consequências diretas no ato operatório e no resultado do procedimento a longo prazo.<sup>3-8</sup>



Imagens cedidas por Dr. Alberto Betinjane

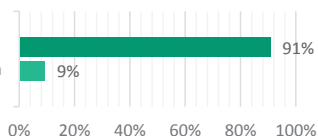
## Referências Bibliográficas

1. Goniotomy for the relief of glaucoma congenital. Br J Ophthalmol. 1948 Sep;32(9):701–728.
2. Goniotomy: An improved method for chamber-angle surgery in congenital glaucoma. GLAUCOMA. Am J Ophthalmol. 1964 Feb;57:185–200.
3. A. Mandal and D. Chakrabarti, Update on congenital glaucoma. Indian Journal of Ophthalmology, vol. 59, no. 1, supplement, pp. S148–S157, 2011.
4. Anderson DR: Trabeculotomy compared to goniotomy for glaucoma in children. Ophthalmology 1983;90:805-806.
5. Ou, Y., Caprioli, J., Surgical management of pediatric glaucoma. Developments in Ophthalmology, vol. 50, pp. 157–172, 2012.
6. Al-Hazmi A, Awad A, Zwaan J, Al-Mesfer SA, Al-Jadaan I, et al. Correlation between surgical success rate and severity of congenital glaucoma. Br J Ophthalmol 2005;89:449-453.
7. I. S. Yalvac, B. Satana, A. Suveren, U. Eksioglu, and S. Duman. Success of trabeculotomy in patients with congenital glaucoma operated on within 3 months of birth. Eye, vol. 21, no. 4, pp.459–464, 2007.
8. Scuder, G. L., et al. Pediatric glaucoma: a literature’s review and analysis of surgical results. BioMed Research International, Article ID 393670, in press, 2015.
9. Carvalho C.A.; Betinjane A.J.; Camargo ML-Results of goniotomy and trabeculotomy as the initial procedure in the treatment of congenital glaucoma.In: Krieglstein GK; Leydheker W (Eds). Glaucoma Update II-Berlin;Springer -Verlag,1978,p.33-8
10. Mendicino M.E., Lynch M.G., Drack A., Beck A.D., Harbin T., Pollard Z., Vela M.A., Lynn M.J., Long-term surgical and visual outcomes in primary congenital glaucoma: 360 degrees trabeculotomy versus goniotomy. J AAPOS. 2000 Aug;4(4):205–210.

# Resultado - Votação Interativa

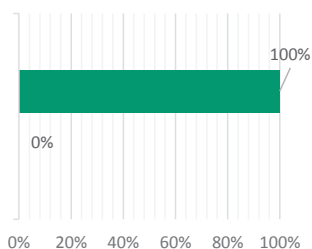
■ Concordam ■ Discordam

1. No tratamento do glaucoma congênito primário, a taxa de sucesso da goniotomia é similar a da trabeculotomia.

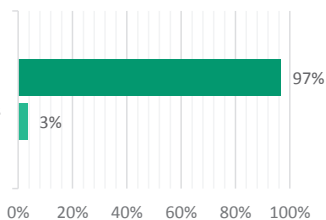


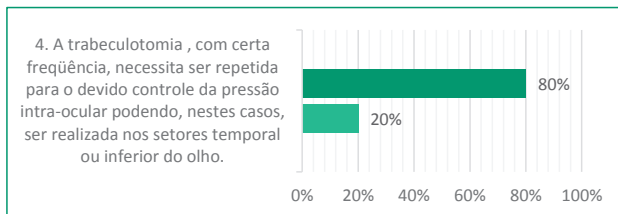
Abstenção: 22%

2. A severidade do quadro clínico e a idade interferem no prognóstico das cirurgias angulares em olhos com glaucoma congênito primário. O prognóstico é pior em olhos com acentuadas anomalias anatômicas da doença logo ao nascimento, ou nos primeiros meses

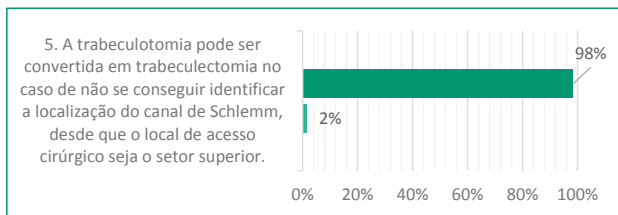


3. A goniotomia geralmente é mais eficiente quando realizada no primeiro ano de vida da criança, e pode ser repetida mais uma vez, em outro setor, se necessário.





Abstenção: 35%



## Questões abertas à discussão

■ Concordam ■ Discordam

