

IMPLANTES DE DRENAGEM

Coordenadores: Marcelo Hatanaka e Remo Susanna Jr.

Auxiliares: Ana Carolina Pasquini Raiza, Jair Giampani Jr., Ricardo Suzuki e Rogério João Almeida Torres

Introdução

Os implantes de drenagem para glaucoma são dispositivos compostos por um longo tubo de silicone posicionado tipicamente na câmara anterior (em casos específicos, no sulco ciliar ou cavidade vítrea), com extensão até um prato distal. Os diferentes modelos de implantes apresentam pratos com formato e área distintos. O controle pressórico está relacionado à capacidade de drenagem do humor aquoso, que, por sua vez, resulta de uma relação entre resistência ao fluxo do líquido pelo tubo, resistência da cápsula fibrosa que se forma ao redor do prato e área do prato.

Indicações

As indicações clássicas para o uso dos implantes são:

- Falência de trabeculectomia;
- Fibrose conjuntival extensa;
- Glaucoma neovascular;
- Situações em que a trabeculectomia tem grande chance de falência.

O uso dos implantes de drenagem para glaucoma, como opção cirúrgica primária, tem aumentado, sob a justificativa de menor frequência de complicações precoces, pós-operatório imediato menos trabalhoso e maior facilidade técnica.¹⁻⁴ Convém ressaltar, contudo, que a manipulação cirúrgica da conjuntiva para a colocação do dispositivo de drenagem pode inviabilizar a realização de uma trabeculectomia a posteriori, no caso de falência do implante. Além disso, no caso de falência da trabeculectomia, a despeito da tentativa de recuperá-la com laser goniopuntura⁵ ou agulhamento, outra trabeculectomia pode ser tentada, e a colocação do implante ainda é viável

Tipos de implante de drenagem para glaucoma:

Os implantes podem ser classificados em valvulados e não valvulados. Os valvulados (Ahmed FP-7, de silicone, e Ahmed S2, de polipropileno), permitem filtração imediata para o espaço subconjuntival, com imediata redução da pressão intraocular, ao contrário dos não-valvulados, que necessitam de sutura para restrição ao fluxo.

Desvantagens dos modelos valvulados incluem:

- Mal funcionamento da válvula, ora causando hipotonia, ora não abrindo o suficiente com consequente manutenção de pressões elevadas;
- Fusão tardia das lâminas que compõem a válvula e consequente comprometimento da filtração;
- Prato mais espesso e com irregularidades em sua superfície, o que dificulta a colocação em olhos com pouca conjuntiva disponível e excessiva tensão conjuntival com maior risco de extrusão do implante;
- Espessamento da cápsula ao redor do implante, com consequente redução da filtração, em decorrência da passagem de elevados níveis de substâncias pró-inflamatórias para o prato.^{6,7}

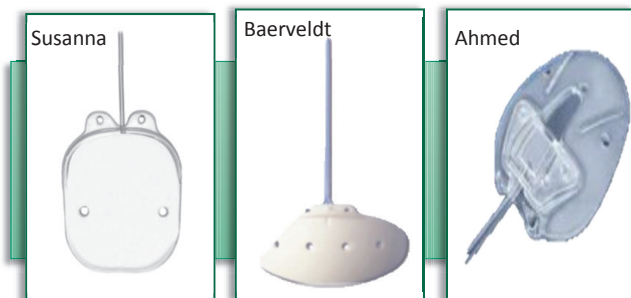
Os implantes não valvulados evitam que elevados níveis de TG β e PGE2, substâncias pró-inflamatórias associadas a maior espessamento da cápsula ao redor do implante,^{6,7} atinjam a placa precocemente, por necessitarem de sutura para restrição do fluxo com fio absorvível. A pressão intraocular, contudo, tende a permanecer elevada até a absorção deste fio, o que pode ser minimizado através de uma fenestração do tubo com agulha do fio de nylon 10-0 ou do vicryl 7-0, anterior à sutura, por onde haverá escoamento do aquoso até que o fio seja absorvido (ao redor de 5 semanas), e o fluxo de aquoso atinja a placa.

Existem, no mercado brasileiro, 3 implantes comercialmente disponíveis, com as seguintes características:

	Área (mm ²)	Espessura	Diâmetro externo do tubo	Diâmetro interno do tubo
Ahmed FP	180	0,9mm	630μ	300μ
Baerveldt	350	0,84mm	630μ	300μ
Susanna UF	200	0,5mm	530μ	230μ

A despeito de diferentes critérios de sucesso e tempo de seguimento, as taxas de sucesso descritas na literatura são semelhantes para os três modelos.⁶⁻¹²

As complicações, de forma geral, encontradas em diferentes estudos envolvendo implantes de Ahmed e Baerveldt incluem: efusão ou hemorragia subcoroideia, problemas de motilidade ocular extrínseca, descompensação coreana, endoftalmite. O implante de Susanna tem apenas um estudo realizado,¹² sendo as seguintes principais complicações descritas: 2 casos (3.44%) erosão sub conjuntival e 2 casos de hipotonia tardia (3.44%).



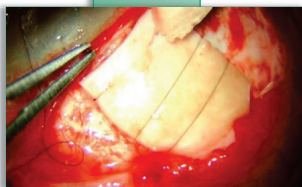
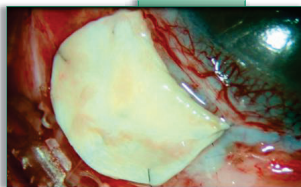
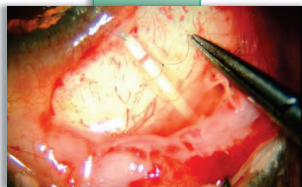
*Os implantes de drenagem aqui descritos e ilustrados apresentam registro perante a Agência Nacional de Vigilância Sanitária (ANVISA)

Potenciais vantagens do implante de Susanna sobre os dispositivos de Ahmed e Baerveldt incluem: possibilidade de ser posicionado dobrado, através de menor abertura conjuntival, menor manipulação conjuntival com consequente redução de reação inflamatória, fixação a 5-6 mm do limbo, túnel escleral confeccionado com agulha mais delicada (26,5G), menor probabilidade de extrusão do tubo e placa (tubo com 530 micra de diâmetro e prato com 0,5 mm de espessura), menor chance de toque no endotélio, íris e cristalino, prato pode ser customizado (cortado) de acordo com espaço subconjuntival disponível, incluindo pacientes com explantes esclerais e conjuntivas fibróticas, sem necessidade de preenchimento da câmara anterior com substâncias viscoelásticas ou ar.

Cirurgia de implante de drenagem

Técnica cirúrgica

Realiza-se uma abertura conjuntival suficiente para a exposição do leito onde será fixado o implante. O implante de Baerveldt, pelo seu formato, deve ser colocado sob os músculos retos, enquanto que os de Ahmed e Susanna devem ser fixados entre os músculos. Os três implantes deverão ser colocados preferencialmente no quadrante temporal superior, abaixo do tenon e conjuntiva. Os quadrantes inferiores podem ser considerados, na ausência de condições técnicas para o posicionamento superior e, neste caso, preferencialmente o nasal inferior por ser esteticamente mais aceitável e devido à menor chance de interferir com o músculo oblíquo inferior.



Imagens cedidas por Dr. Homero G. Almeida

Todos implantes devem ser inspecionados antes de implantados. O dispositivo de drenagem de Ahmed deve ter válvula aberta através da canalização do tubo com agulha de insulina ou com cânula 30 G e irrigação forçada de BSS (prime). A mesma técnica deve ser realizada em implantes não valvulados, com o intuito de verificar se o lúmen dos mesmos não apresenta oclusões.

O prato do implante é fixado à esclera através de orifícios próprios localizados a aproximadamente 5mm a 6 mm do limbo no caso do implante de Susanna (por apresentar "pés" para fixação que avançam 4 mm em extensão anterior) a 8-10 mm do limbo no caso dos implantes de Ahmed e Baerveldt. Assim, o corpo do implante vai se situar entre 8mm e 10mm do limbo.

O tubo é cortado de forma biselada de forma que 2mm a 3mm do mesmo fique dentro da câmara anterior. O bisel deve ficar voltado anteriormente, com ângulo aproximado de 30 graus. É feito um túnel escleral de aproximadamente 1,5mm a 3mm com uma agulha 26,5 G no caso do implante de Susanna (por ter um tubo mais fino) ou com agulha 23G nos demais modelos. Esta tunelização deve ser feita com a penetração da agulha paralela e mais próxima à íris, a fim de se reduzir o risco de descompensação corneana por perda endotelial crônica.

O tubo será inserido na câmara anterior através deste túnel escleral. Nos casos dos implantes Ahmed ou Baerveldt, que têm um tubo com maior diâmetro (com conseqüente maior saída de líquido da câmara anterior), recomenda-se preenchimento da câmara com ar, BSS ou substância viscoelástica. Recomenda-se que o tubo seja recoberto com manchão de esclera preservada ao longo de todo o seu trajeto.

Nos implantes não valvulados, o fluxo do aquoso através do tubo deve ser inicialmente restrito através de uma oclusão completa do tubo, feita com uma sutura com fio absorvível (Vicryl 7-0) próximo à borda anterior do prato. Fenestrações anteriores a esta sutura podem ser realizadas com as agulhas já mencionadas para permitir saída do humor aquoso até que ocorra a absorção e abertura espontânea desta sutura de contenção. Esta sutura deve ser posicionada de forma a ficar visível para eventual necessidade de lise com laser de argônio ao longo do acompanhamento pósoperatório. Nestes casos é útil a utilização da lente Blumenthal.

Após fixação do tubo com nylon 9-0 ou seda 8-zeros e cobertura do manchão de esclera, fixado com vicryl 7-0, a conjuntiva é reposicionada e suturada de forma a cobrir todo o implante de drenagem.

No período pós-operatório, colírios hipotensores deverão ser mantidos de acordo com o nível pressórico obtido. Além disso, alguns estudos sugerem que o uso de supressores de humor aquoso no pós-operatório precoce levar a melhor filtração do aquoso em longo prazo por reduzir mediadores inflamatórios ao redor do prato, bem como diminuir a pressão hidrostática exercida sobre a cápsula fibrótica.¹³⁻¹⁵

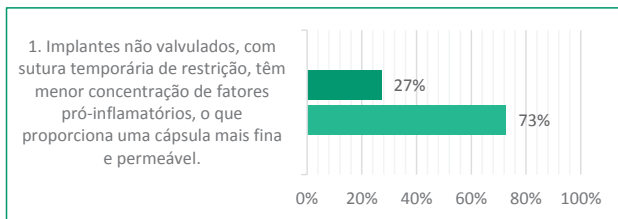
Referências Bibliográficas

1. Desai MA, Gedde SJ, Feuer WJ, et al. Practice preferences for glaucoma surgery: a survey of the American Glaucoma Society in 2008. *Ophthalmic Surg Lasers Imaging*. 2011;42:202-208.
2. Gedde SJ, Schiffman JC, Feuer WJ, et al. Treatment outcomes in the Tube Versus Trabeculectomy (TVT) study after five years of follow-up. *Am J Ophthalmol*. 2012;153:789-803 e782.
3. Gedde SJ, Herndon LW, Brandt JD, et al. Postoperative complications in the Tube Versus Trabeculectomy (TVT) study during five years of follow-up. *Am J Ophthalmol*. 2012;153(5):804-814 e801.
4. Vass C, Hirn C, Sycha T, et al. Medical interventions for primary open angle glaucoma and ocular hypertension. *Cochrane Database Syst Rev*. 2007;CD003167.
5. Susanna R; Alencar L; De Moraes G; Ritch R. ND:Yag Laser Goniopuncture as an alternative treatment for late ischemic bleb failure *JAMA Ophthalmol*. 2014 Mar;132(3):286-90)
6. Jeffrey Liebman What is new after 40 years of glaucoma implants. *J. Glaucoma* 2010;19:504- 8
7. Varma et al. *Am. J. Ophthalmol* 1995; 119:401-7
8. Netland PA, Ishida K, Boyle JW. The Ahmed Glaucoma Valve in patients with and without neovascular glaucoma. *J Glaucoma* 2010;19:581-586.
9. Li Z, Zhou M, Wang W, et al. A prospective comparative study on neovascular glaucoma and non-neovascular refractory glaucoma following Ahmed glaucoma valve implantation. *Chin Med J* 2014;127:1417-1422.
10. Shen CC, Salim S, Du H, et al. Trabeculectomy versus Ahmed Glaucoma Valve implantation in neovascular glaucoma. *Clin Ophthal* 2011;5:281-286.
11. Sidoti PA, Dunphy TR, Baerveldt G, et al. Experience with the Baerveldt glaucoma implant in treating neovascular glaucoma. *Ophthalmology* 1995;102:1107-1118.
12. Biteli LG; Prata TS; Gracitelli CPB, et al. Evaluation of the efficacy and safety of the new Susanna Glaucoma Drainage Device in refractory glaucomas: short-term results. *J Glaucoma* 2017.
13. Pakravan M, Rad SS, Yazdani S, Ghahari E, Yaseri M. Effect of Early Treatment with Aqueous Suppressants on Ahmed Glaucoma Valve Implantation Outcomes. *Ophthalmology*. 2014 Sep;121(9):1693-8

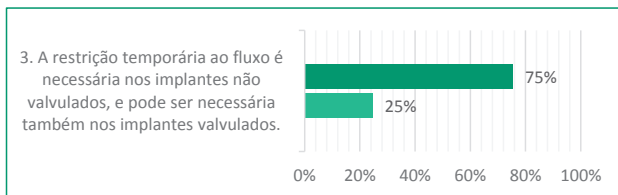
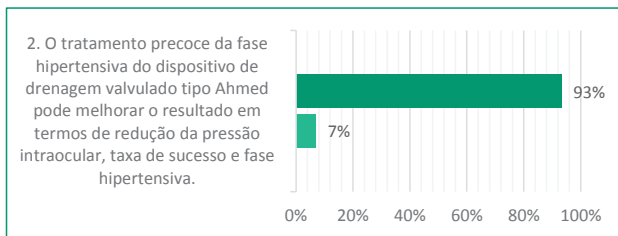
14. Joana Ferreira, Fernando Fernandes, Madalena Patricio, Ana Brás, Cristina Rios, Ingeborg Stalmans, and Luis Abegão Pin. Magnetic Resonance Imaging Study on Blebs Morphology of Ahmed Valves. J Curr Glaucoma Pract. 2015 Jan-Apr; 9(1):1-5.
15. Law SK, Kornmann HL, Giaconi JA, Kwong A, Tran E, Caprioli J. Early Aqueous Suppressant Therapy on Hypertensive Phase Following Glaucoma Drainage Device Procedure: A Randomized Prospective Trial. J Glaucoma. 2016 Mar;25(3):248-57.

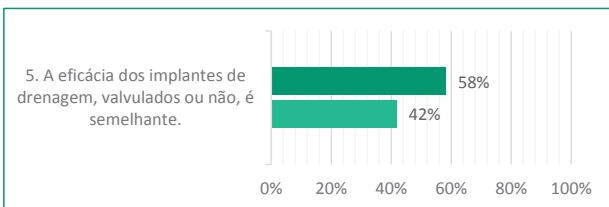
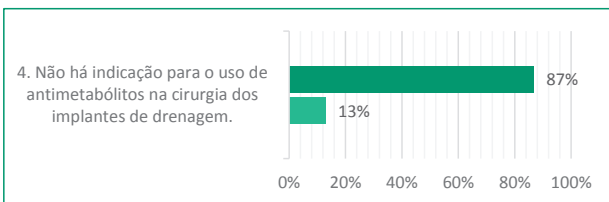
Resultado - Votação Interativa

■ Concordam ■ Discordam



Abstenção: 36%





Abstenção: 20%

Questões abertas à discussão

■ Concordam ■ Discordam

