

TRABECULOPLASTIA A LASER

Coordenadores: Christiane Rolim de Moura e Felício Aristóteles Silva

Auxiliares: Carlos Rubens Lucas Figueiredo, Paulo Afonso Batista dos Santos, Ralph Cohen, Tiago dos Santos Prata e Walter Gomes Amorim

Introdução

Conceito

A trabeculoplastia a laser consiste na aplicação de laser na malha trabecular com o propósito de reduzir a pressão intraocular.

Tipos de laser

Os tipos de laser para este fim podem variar de acordo com o espectro luminoso utilizado, o tempo de exposição, a intensidade, o tamanho da mira e a forma de aplicação (luz pulsada ou contínua).

	λ (nm)	Luz pulsada	Tempo de exposição	Tamanho da mira (μ m)	Energia
Trabeculoplastia com laser de argônio	448-514	Não	0,1-0,2 s	50	800-2000 mW
Trabeculoplastia com laser de diodo	532	Não	0,1 s	50 a 100	600-1200 mW
Trabeculoplastia seletiva	532	Sim	0,1 s em pulsos de 3 ns	400	0,6-1,2 mJ
Trabeculoplastia com laser de diodo micropulsado	532-577	Sim	0,2-0,3 com 15% de ciclo	300	1000-2000 mW
Trabeculoplastia com laser de Titanium Sapphire	790	Sim	5 a 10 ms	200	30-50 mJ

Indicações

Primariamente, a trabeculoplastia está indicada nos olhos com glaucoma de ângulo aberto, incluindo a forma primária, associada à esfoliação capsular, à dispersão pigmentária ou outras situações (glaucoma secundários) nas quais seja possível a visão da porção funcionante do trabeculado.

Contraindicações

A trabeculoplastia a laser está contraindicada na presença de processos inflamatórios agudos, na ICE síndrome, no glaucoma congênito, nas goniodisgenesias, no glaucoma neovascular ou quando a visão da porção funcionante do trabeculado é inadequada.

Mecanismos de funcionamento

Num primeiro momento, início da década de 80, acreditava-se que o laser faria puncturas na malha trabecular.¹ Contudo, estudos ultraestruturais mostraram que este não é o mecanismo de ação da trabeculoplastia a laser, apesar de certa desorganização estrutural poder ser vista, em especial quando o laser contínuo é usado (fotodisrupção). No entanto, o exato mecanismo de ação da trabeculoplastia a laser na redução da pressão intraocular ainda não é totalmente conhecido.

Pode haver um incremento na divisão e repopulação do trabeculado por células trabeculares (teoria celular) ou, ainda, liberação de inúmeros fatores bioquímicos, tais como interleucina 1, fator de necrose tumoral, os quais podem estar envolvidos no processo de aumento da facilidade de escoamento do humor aquoso (teoria bioquímica).²⁻⁴

Resultados

Glaucoma Primário de Ângulo Aberto e Hipertensão Ocular:

A maioria dos estudos realizados com trabeculoplastia incluiu pacientes com glaucoma primário de ângulo aberto e hipertensos oculares já em tratamento clínico. Há uma enorme variabilidade nos resultados dos estudos

dependendo dos critérios de sucesso utilizados. Observam-se estudos com as diferentes técnicas de laser referindo reduções médias da pressão intraocular entre 3 e 8 mmHg, no primeiro ano de seguimento e de 25% ou mais em até 75% dos indivíduos tratados.⁵⁻⁸ A redução da eficácia ao longo do tempo é notória e há equivalência em relação à redução da pressão intraocular nos diferentes tipos de laser. Há evidências sugerindo que a trabeculoplastia possa reduzir a flutuação diária da pressão intraocular.⁹⁻¹⁰

Glaucoma de pressão normal

Esparsos dados na literatura mostram que o sucesso no controle da pressão intraocular no glaucoma de pressão normal com a trabeculoplastia é limitado, pois apenas 11% atingem, em um ano, reduções maiores que 20% sem medicação. Porém, os valores da pressão intraocular foram 22% menores que os pré-laser sem medicação, sugerindo que, talvez, possa haver um efeito aditivo à medicação num seguimento de seis meses.¹¹⁻¹²

Glaucoma pseudoesfoliativo e Glaucoma pigmentar

Nestas duas situações, há aumento da quantidade de pigmento na malha trabecular, o que parece contribuir para a eficácia da trabeculoplastia com laser de argônio, porém, nos estudos com a trabeculoplastia seletiva (SLT), este efeito positivo não tem sido evidente. Nestes casos, a quantidade de energia deve ser ajustada para evitar picos hipertensivos após o tratamento.

Complicações

A complicação mais frequente da trabeculoplastia a laser é o desenvolvimento de picos hipertensivos precoces, que podem ser acima de 5 mmHg em 34% dos olhos com trabeculoplastia com laser de argônio sem tratamento profilático antes da aplicação; porém, com o tratamento profilático, esta incidência gira em torno de 4% para todos os tipos de laser.

Outras complicações podem ser: uveíte, formação de goniossinéquias, hifema, dependendo dos critérios de sucesso utilizados.⁵

Retratamento

O retratamento da malha trabecular pela mesma técnica, com laser de argônio, parece um contrassenso, desde que há fotodisrupção da malha trabecular, apesar de estudos mostrarem alguma eficácia neste procedimento.

Já o retratamento pela SLT de casos previamente tratados com trabeculoplastia com laser de argônio parece ser efetivo em 57% dos casos. Da mesma forma, retratar a malha trabecular com a SLT, após prévio tratamento pela mesma tecnologia, parece promover redução clinicamente significativa, porém inferior ao primeiro tratamento.¹³⁻¹⁵

Trabeculoplastia a laser como terapia primária

Alguns ensaios clínicos têm comparado a eficácia da trabeculoplastia com o uso de medicações hipotensoras oculares nos casos de glaucoma de ângulo aberto.

Na década de 80, a trabeculoplastia realizada com laser contínuo de argônio foi comparada com o regime terapêutico vigente na época. Aparentemente, a trabeculoplastia mostrou-se ligeiramente superior em relação ao controle da pressão intraocular quando comparada às drogas hipotensoras oculares após 24 meses. A principal crítica a este trabalho seria que os medicamentos atualmente disponíveis têm eficácia e tolerabilidade superiores aos daquela época.⁵

Outros ensaios clínicos mais atuais sugerem que a trabeculoplastia seletiva pode promover um controle pressórico comparável a uma única droga hipotensora (latanoprost) no primeiro ano de acompanhamento.⁷⁻¹⁰

Há também evidências mostrando que o início do tratamento com trabeculoplastia pode ser custo-efetivo quando um modelo de 25 anos de tratamento é aplicado e ao considerar na análise a baixa aderência ao tratamento com medicação tópica ocular. Esses dados parecem promissores e novos estudos possivelmente demonstrarão se a técnica, além de ser

Mira da trabeculoplastia seletiva




Imagem cedida por
Dr Carlos Akira Omi

custo-efetiva, impacta positivamente na qualidade de vida do paciente com glaucoma ao longo do seu tratamento.¹⁶⁻¹⁸

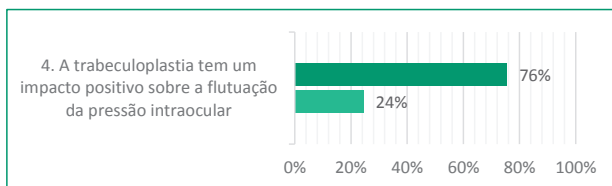
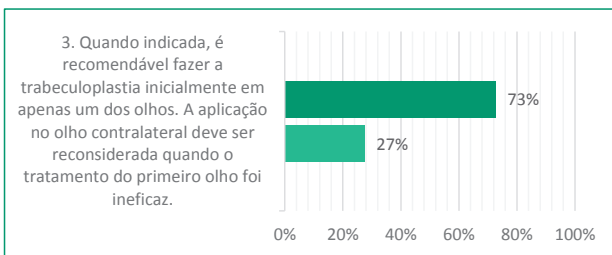
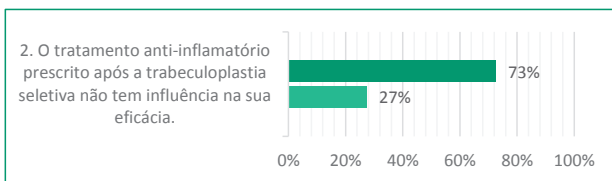
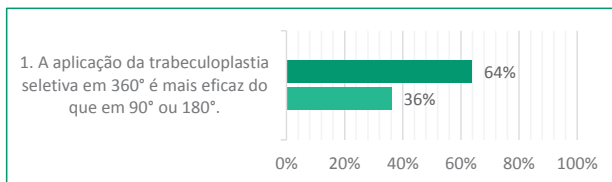
Referências Bibliográficas

1. Krasnov MM. Laseropuncture of anterior chamber angle in glaucoma. *American journal of ophthalmology*. 1973; 75 (4):674-8.
2. Alvarado JA, Alvarado RG, Yeh RF, Franse-Carman L, Marcellino GR, Brownstein MJ. A new insight into the cellular regulation of aqueous outflow: how trabecular meshwork endothelial cells drive a mechanism that regulates the permeability of Schlemm's canal endothelial cells. *The British journal of ophthalmology*. 2005; 89 (11):1500-5.
3. Alvarado JA, Chau P, Wu J, Juster R, Shifera AS, Geske M. Profiling of Cytokines Secreted by Conventional Aqueous Outflow Pathway Endothelial Cells Activated In Vitro and Ex Vivo With Laser Irradiation. *Investigative ophthalmology & visual science*. 2015; 56(12):7100-8.
4. Bylisma SS, Samples JR, Acott TS, Van Buskirk EM. Trabecular cell division after argon laser trabeculoplasty. *Archives of ophthalmology*. 1988; 106(4):544-7.
5. The Glaucoma Laser Trial (GLT). 2. Results of argon laser trabeculoplasty versus topical medicines. The Glaucoma Laser Trial Research Group. *Ophthalmology*. 1990; 97(11):1403-13.
6. The Glaucoma Laser Trial (GLT) and glaucoma laser trial follow-up study: 7. Results. Glaucoma Laser Trial Research Group. *American journal of ophthalmology*. 1995; 120(6):718-31.
7. Katz LJ, Steinmann WC, Kabir A, Molineaux J, Wizov SS, Marcellino G, et al. Selective laser trabeculoplasty versus medical therapy as initial treatment of glaucoma: a prospective, randomized trial. *Journal of glaucoma*. 2012; 21(7):460-8.
8. Nagar M, Ogunyomade A, O'Brart DP, Howes F, Marshall J. A randomised, prospective study comparing selective laser trabeculoplasty with latanoprost for the control of intraocular pressure in ocular hypertension and open angle glaucoma. *The British journal of ophthalmology*. 2005; 89(11):1413-7.
9. Kothy P, Toth M, Hollo G. Influence of selective laser trabeculoplasty on 24-hour diurnal intraocular pressure fluctuation in primary open-angle glaucoma: a pilot study. *Ophthalmic surgery, lasers & imaging: the official journal of the International Society for Imaging in the Eye*. 2010; 41(3):342-7.

10. Nagar M, Luhishi E, Shah N. Intraocular pressure control and fluctuation: the effect of treatment with selective laser trabeculoplasty. *The British journal of ophthalmology*. 2009; 93(4):497-501.
11. Lee JW, Ho WL, Chan JC, Lai JS. Efficacy of selective laser trabeculoplasty for normal tension glaucoma: 1-year results. *BMC ophthalmology*. 2015; 15:1.
12. Lee JW, Shum JJ, Chan JC, Lai JS. Two-Year Clinical Results after Selective Laser Trabeculoplasty for Normal Tension Glaucoma. *Medicine*. 2015;94(24):e984.
13. Avery N, Ang GS, Nicholas S, Wells A. Repeatability of primary selective laser trabeculoplasty in patients with primary open-angle glaucoma. *International ophthalmology*. 2013; 33(5):501-6.
14. Hong BK, Winer JC, Martone JF, Wand M, Altman B, Shields B. Repeat selective laser trabeculoplasty. *Journal of glaucoma*. 2009; 18(3):180-3.
15. Birt CM. Selective laser trabeculoplasty retreatment after prior argon laser trabeculoplasty: 1-year results. *Canadian journal of ophthalmology Journal canadien d'ophtalmologie*. 2007; 42(5):715-9.
16. Freitas AL, Ushida M, Almeida I, Dias DT, Dorairaj S, Kanadani FN, et al. Selective laser trabeculoplasty as an initial treatment option for open-angle glaucoma. *Arquivos brasileiros de oftalmologia*. 2016;79(6):417-21.
17. Lamoureux EL, McIntosh R, Constantinou M, Fenwick EK, Xie J, Casson R, et al. Comparing the effectiveness of selective laser trabeculoplasty with topical medication as initial treatment (the Glaucoma Initial Treatment Study): study protocol for a randomised controlled trial. *Trials*. 2015; 16:406.
18. Vickerstaff V, Ambler G, Bunce C, Xing W, Gazzard G, Li GHTTSG. Statistical analysis plan for the Laser-1st versus Drops-1st for Glaucoma and Ocular Hypertension Trial (LiGHT): a multi-centre randomised controlled trial. *Trials*. 2015;16:517.

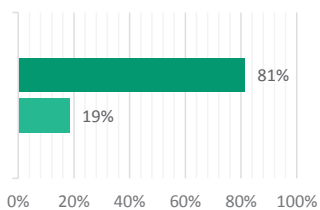
Resultado - Votação Interativa

■ Concordam ■ Discordam



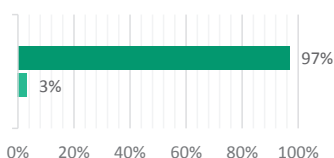
Abstenção: 29%

5. A trabeculoplastia pode ser utilizada como tratamento inicial para reduzir a pressão intraocular, e quando aplicada em 360°, após um ano, pode apresentar uma eficácia comparável àquela observada com o uso da latanoprost.

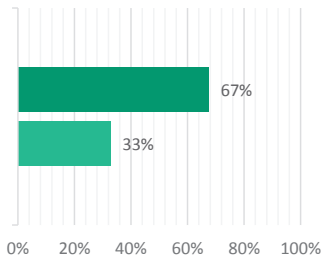


Abstenção: 22%

6. A trabeculoplastia seletiva pode ser repetida em olhos que apresentaram boa resposta ao tratamento anterior pela mesma tecnologia.



7. A trabeculoplastia parece ser uma alternativa de melhor custo/benefício para redução da pressão intraocular do que a simples observação ou o uso de análogos das prostaglandinas, quando se considera realisticamente a adesão ao tratamento clínico.



Abstenção: 33%

Questões abertas à discussão

■ Concordam ■ Discordam

