



# SEGUIMENTO PÓS-TRABECULECTOMIA

**Autores:** Lineu Oto Shiroma  
Luciana Malta de Alencar

**Coordenador:** Jayter Silva de Paula





Lineu Oto Shiroma  
CRM-SC: 12.348



Wilma Lelis Barboza  
CRM-SP: 69.998  
Presidente da SBG 2017-2019



Luciana Malta de Alencar  
CRM-SP: 108.291



Lisandro M. Sakata  
CRM-PR: 18.418  
Diretor científico da SBG 2017-2019



Jayter Silva de Paula  
CRM-SP: 91625

# DIRETRIZES DA SOCIEDADE BRASILEIRA DE GLAUCOMA

## SEGUIMENTO PÓS-TRABECULECTOMIA

**Coordenador:** Jayter Silva de Paula

**Autores principais:** Lineu Oto Shiroma e Luciana Malta de Alencar

### Resumo

O sucesso cirúrgico da cirurgia fistulizante está intimamente relacionado à técnica cirúrgica e ao manejo pós-operatório. A variabilidade individual do paciente perante a cirurgia, principalmente em termos de resposta inflamatório-cicatricial, é considerada um dos maiores desafios aos especialistas em glaucoma. Mais que a experiência e o adequado conhecimento dos diversos detalhes pré e perioperatórios, o seguimento racional e cuidadoso do paciente no período pós-operatório da cirurgia fistulizante permite ajustes no decorrer do processo cicatricial e, consequentemente, um controle mais duradouro da pressão intraocular (PIO).

### Introdução

A trabeculectomia é a cirurgia antiglaucomatosa considerada padrão-ouro até hoje. Visa criar uma fístula na região limbar superior, protegida por um retalho da esclera, que permite o fluxo de humor aquoso da câmara anterior para o espaço subtenoniano, diminuindo a PIO. Diferentemente de outras cirurgias oftalmológicas, o período pós-operatório da trabeculectomia é tão importante quanto o procedimento cirúrgico em si e seu adequado manejo tem relação direta com o sucesso da cirurgia<sup>1-3</sup>.

Neste texto, serão discutidos detalhes e os principais achados e cuidados relativos ao período pós-operatório da trabeculectomia, incluindo o manejo da cicatrização da ferida cirúrgica, principal causa de insucesso cirúrgico. Para cada situação, efetuou-se uma busca em janeiro de 2017, utilizando bases eletrônicas como PUBMED, EMBASE e Cochrane Library, e uma revisão da literatura pertinente para avaliar as opções de tratamento, com os seguintes termos primários, em diversas combinações de operadores booleanos: “glaucoma”, “glaucoma surgery”, “trabeculectomy”, “intraocular pressure”, “needling”, “complication”, “postoperative”, “inflammation”, “healing” e/ou “fibrosis”.

Os artigos foram triados pelos autores e revisados de forma crítica, com atenção especial às características metodológicas e ao nível de evidência associado às condutas clínicas apresentadas. Outros estudos, obtidos por cruzamentos adicionais dos descritores ou levantados durante a revisão dos artigos iniciais, foram adicionadas quando considerados relevantes ao tema.

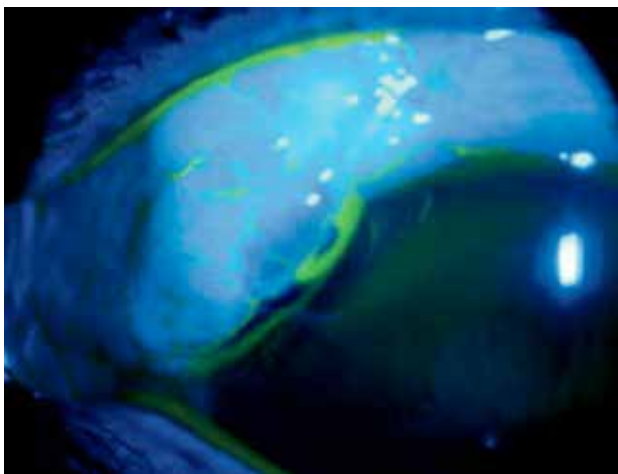
### Orientações ao paciente

No momento da indicação de uma trabeculectomia, é fundamental expor ao paciente a razão da necessidade de cirurgia, do uso das medicações pós-operatórias, dos retornos frequentes para revisão da cirurgia e de outros cuidados gerais. É essencial que o paciente compreenda que trabeculectomia sem acompanhamento pós-operatório apresenta poucas chances de sucesso.

No primeiro mês de pós-operatório, são indicados repouso físico relativo e uso de protetor ocular rígido, particularmente durante o sono, a fim de proteger o olho operado contra compressões inadvertidas. Isto é especialmente importante para pacientes que cursam com hipotonia. Também devem ser orientados a higienizar as mãos antes de tocar no olho operado e de aplicar colírios, além de evitar atividades com alto risco de contaminação.

De modo geral, nos primeiros dias após trabeculectomia, os pacientes podem notar discreto embaçamento visual, sensação de corpo estranho e desconforto ocular leve, resultados de erros refracionais secundários a suturas, mudanças discretas no diafragma iridocristaliniano, uso de cicloplégicos e inflamação ocular variável. Como regra geral, a visão e os sintomas devem permanecer iguais e/ou melhorar com o tempo.

Queixas visuais ou dolorosas mais importantes devem ser comunicadas imediatamente ao oftalmologista, para excluir a possibilidade de complicações graves, como descolamento de coróide hemorrágico e endoftalmite. Deve-se alertar pacientes submetidos à trabeculectomia de que, durante toda a vida, deverão estar atentos aos sintomas sugestivos de infecção, incluindo baixa de visão, dor, vermelhidão, secreção e edema.



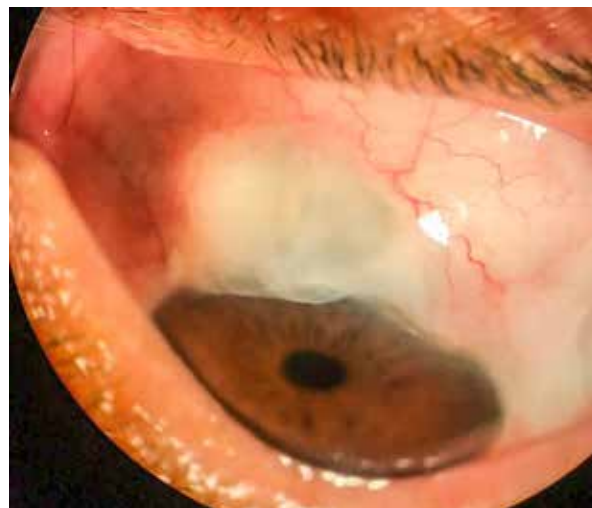**Figura 1.** Fotografia em lâmpada de fenda do olho de um paciente com quatro meses de pós-operatório de trabeculectomia nasal superior de olho esquerdo, demonstrando vazamento conjuntival observável após instilação de colírio de fluoresceína (teste de Seidel positivo no limbo). Cortesia: Dr. Jayter Silva de Paula – (Faculdade de Medicina de Ribeirão Preto [FMRP]/Universidade de São Paulo [USP]).

## Manejo pós-operatório usual

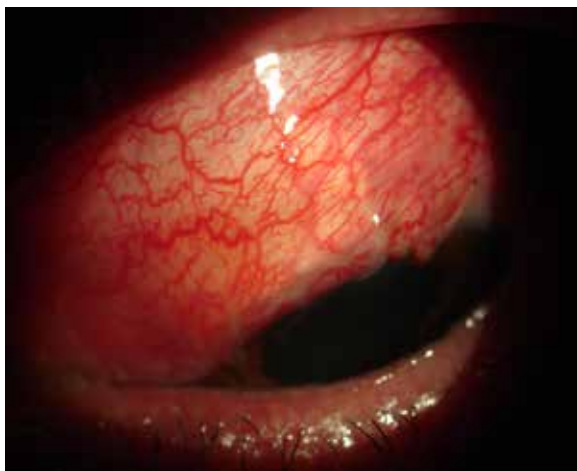### Exame oftalmológico direcionado

**Biomicroscopia:** é fundamental em todas as visitas, para acompanhar, principalmente, a evolução do processo inflamatório-cicatrizial. A sutura conjuntival deve sempre estar bem selada, sem permitir vazamento de humor aquoso, avaliado pelo teste de Seidel, tanto de forma espontânea como provocada. Para realizar tal teste, deve-se usar preferencialmente fita estéril de fluoresceína (Figura 1). Alguns pontos importantes a serem avaliados em todas as consultas incluem a presença e o aspecto da ampola, sua vascularização, se se encontra restrita ou difusa, sua altura e a presença de fibrose subconjuntival e de regiões avasculares e císticas (Figura 2).

Grande parte das condutas tomadas no pós-operatório é guiada pelo aspecto da ampola<sup>1</sup>. A inflamação conjuntival (Figura 3) deve ser tratada de forma agressiva, atentando para a presença de vasos em “saca-rolha”, sinal sugestivo de fibrose futura<sup>2</sup>. Não é raro observar discreta celularidade em câmara anterior, na fase inicial, muitas vezes relacionada à iridectomia e a eventual hifema.



**Figura 2.** Imagem de uma ampola avascular no olho esquerdo de um paciente em pós-operatório tardio. Tais casos estão frequentemente associados a vazamento e, conseqüentemente, infecção. Cortesia: Dr. Daniel Louzada (Faculdade de Medicina da Universidade de São Paulo [FMUSP]).



**Figura 3.** Fotografia em lâmpada de fenda de um paciente com dois dias de pós-operatório de trabeculectomia superior no olho esquerdo, demonstrando ampola difusa, porém com intensa hiperemia conjuntival. Cortesia: Dr. Jayter Silva de Paula (FMRP-USP).

**Tonometria de Goldmann:** é mandatória em todas as consultas. A PIO, assim como o aspecto da ampola, é uma informação crucial no acompanhamento pós-operatório da trabeculectomia. Representa o resultado do funcionamento da fístula e é determinante na avaliação de intercorrências. Pode variar bastante no início do pós-operatório, não sendo um problema crítico, nessa fase, um certo grau de hipotonia, uma vez que o manejo cirúrgico nas primeiras semanas após a cirurgia permite alcançar PIO-alvo, definida previamente pelo cirurgião, conforme condição clínica estrutural e funcional do paciente. Valores de PIO entre 6 e 10 mmHg são considerados alvo, em diversas situações clínicas, para a maioria dos cirurgiões especializados.

**Gonioscopia:** é importante por permitir a avaliação do óstio interno da trabeculectomia. Deve-se observar sua posição e a presença de alguma obstrução. Tal avaliação é essencial para o planejamento de retirada de pontos e agulhamento. Nos primeiros dias, sangue e fibrina podem causar obstrução transitória, com melhora após reabsorção. Nesses casos, recomenda-se aguardar a reabsorção antes de decidir se é necessário lise de sutura. Em outros casos, pode haver encarceramento de íris, necessitando-se de intervenção rápida para restabelecer o livre fluxo do humor aquoso. Futuramente, a presença de um óstio livre indica que agulhamento ao nível da ampola fistulizante tem possibilidade de sucesso, enquanto em casos com óstio já obstruído não haveria benefícios em realizar o procedimento.

**Exame do fundo de olho:** nos casos de hipotonia, deve-se avaliar se há descolamento de coróide ou dobras na região macular. Em casos de PIO elevada e câmara anterior rasa, deve-se avaliar a presença de hemorragia supracoróideia.

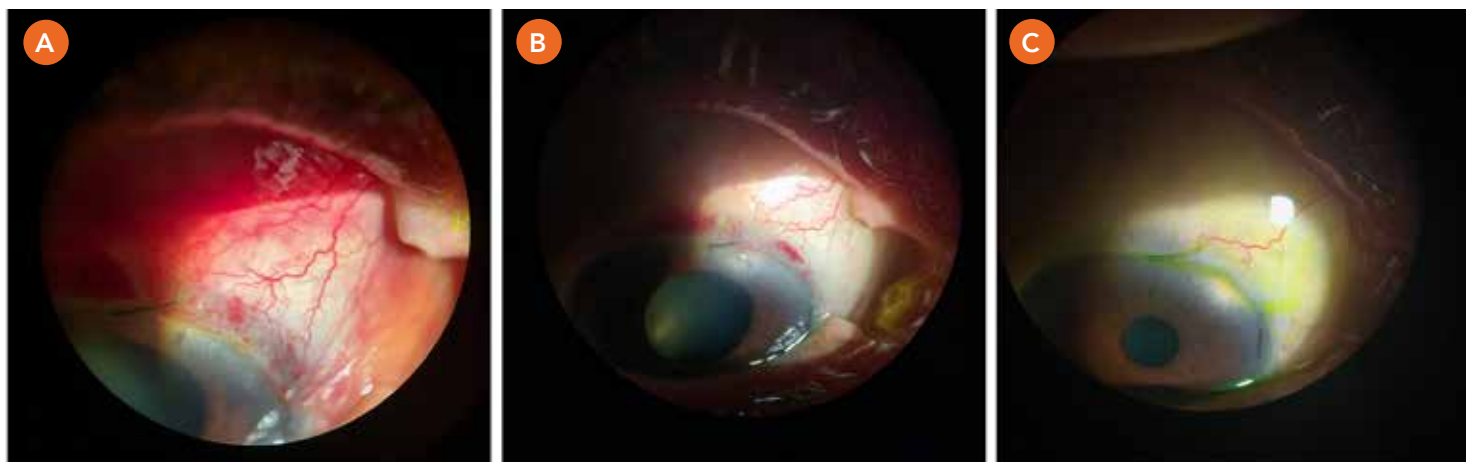
## Frequência de consultas no pós-operatório

A trabeculectomia não é uma cirurgia curativa e um acompanhamento pós-operatório rigoroso é essencial para o sucesso cirúrgico da fístula<sup>3,4</sup>. Inflamação intensa e fibrose da ampola são as principais causas de falência cirúrgica e seus sinais podem ser observados durante o exame<sup>5-7</sup>. Com isso, a resposta cicatricial de cada paciente é o principal fator que determinará a frequência de consultas, o esquema medicamentoso e o número de intervenções. Além disso, intercorrências não são raras e o cirurgião deve saber conduzir esses casos para sua pronta resolução e para não deixar intervir no sucesso final da cirurgia. Alguns estudos epidemiológicos mostraram, por exemplo, prevalência de 24% para câmara rasa em algum momento no pós-operatório, 24% para hipotonias, 18% para vazamentos pela incisão e 14% de descolamentos de coróide após trabeculectomias primárias.

O primeiro mês de cirurgia é o período mais crítico para controle da resposta inflamatória e depende, em grande parte, do efeito dos colírios de corticoide (Figura 4)<sup>5,6</sup>. Apesar da ausência de estudos que determinem a programação cronológica pós-operatória, sugere-se que os pacientes sejam avaliados ao menos duas vezes na primeira semana e, no mínimo, uma vez por semana até completar um mês. Durante esse período, o manejo da fístula pode transcorrer com ajustes da terapia medicamentosa, digitopressão ocular, lise de suturas do retalho escleral, agulhamento das áreas de fibrose subconjuntival e injeção subtenoniana de antimetabólitos<sup>3,4,8,9</sup>.

Após completar o primeiro mês, deve-se seguir o paciente a cada 7 a 14 dias até os três meses de pós-operatório, sendo possível intervalos maiores a critério médico, em geral sendo dispensáveis repouso e uso de protetor ocular e indicada redução gradual do corticoide tópico. Essa frequência de acompanhamento deve aumentar quando os níveis de PIO estiverem acima ou abaixo do desejado, quando o aspecto da ampola fistulizante prenunciar falência ou o surgimento de eventuais intercorrências.

Tanto para o cirurgião quanto para o paciente, é preciso estar claro que o risco de falência permanece, mesmo para aqueles que apresentarem bom controle pressórico no primeiro ano de pós-operatório<sup>10</sup>.



**Figura 4.** Fotos seriadas do olho direito de um paciente em seguimento no pós-operatório de trabeculectomia. **A.** Imagem obtida no terceiro dia de pós-operatório. **B.** Imagem obtida no 12º dia de pós-operatório. **C.** Imagem obtida após quatro meses de pós-operatório. Cortesia: Dra. Josenalva Cassiano (FMUSP).

## Medicamentos no pós-operatório

O uso de medicação tópica no pós-operatório de trabeculectomia tem como objetivos: modular o processo cicatricial, evitar processos infecciosos e promover conforto ao paciente. A resposta cicatricial tem início imediatamente após o trauma cirúrgico e pode ser dividida em três fases: inflamatória, proliferativa e remodelamento.

### Corticosteroides

É evidente a necessidade de altas doses de corticoide no pós-operatório usual de uma trabeculectomia<sup>6,11</sup>. Estudos mostram maior taxa de sucesso da trabeculectomia quando se utilizam corticoides tópicos (nível de evidência 1b)<sup>12-14</sup>. No entanto, faltam estudos que comparem as diferentes opções e as diversas posologias, bem como o uso de anti-inflamatórios não hormonais<sup>11</sup>. De modo geral, prescreve-se inicialmente prednisolona ou dexametasona, de duas em duas horas (ou até de uma em uma hora), com redução gradual, conforme se observa melhora da vascularização conjuntival, até suspendê-la. A redução pode ser antecipada em casos que apresentam dificuldade de cicatrização com vazamento pela incisão, podendo ser novamente aumentada após a resolução do vazamento.

Ao terceiro mês, se a ampola estiver elevada, com aspecto difuso e sem hiperemia conjuntival, o uso de corticoide tópico poderá ser suspenso e o seguimento poderá ser feito de forma mais espaçada. A decisão quanto à suspensão deve ser individualizada e depende, principalmente, do aspecto da ampola. Conforme descrição de alguns estudos, o período de modulação cicatricial da ferida cirúrgica se estende pelo menos até seis meses de pós-operatório, no entanto, considerando-se o risco de opacificação progressiva do cristalino em pacientes fácicos, o uso de corticoide não deve ser prolongado além do necessário<sup>5,6,15</sup>.

Há evidências sugerindo que o tratamento anti-inflamatório deve se iniciar alguns dias antes da cirurgia, para reduzir a inflamação crônica conjuntival decorrente do uso de colírios hipotensores por muitos anos<sup>16,17</sup>. Essa inflamação crônica de superfície está associada a menor taxa de sucesso da trabeculectomia, tendo dois estudos observado melhores resultados com o uso pré-operatório de anti-inflamatórios (níveis de evidência 1b e 2)<sup>16,18</sup>.

Em uma coorte prospectiva de 30 pacientes (que cessaram o uso de colírios simpatomiméticos, mas mantiveram o uso de maleato de timolol e/ou mióticos e iniciaram fluorometolona tópica a 1%, quatro vezes ao dia, um mês antes da trabeculectomia), Broadway et al.<sup>19</sup> mostraram significativamente mais sobrevida em termos de sucesso cirúrgico.

Por sua vez, um estudo clínico aleatório e controlado com placebo indicou que o uso de fluorometolona a 1% ou ceterolaco a 0,5%, um mês antes da cirurgia, relacionou-se a menor necessidade de agulhamento posterior e que o grupo que usou corticosteroide tópico necessitou de menos fármacos antiglaucomatosos no pós-operatório<sup>18</sup>. Nesse estudo, a medicação usada previamente pelo paciente foi mantida até o dia da cirurgia.

É importante ressaltar que, apesar da necessidade de altas doses locais de corticosteroides, não se observaram, para a cirurgia de glaucoma primário, benefícios com o uso sistêmico de corticosteroides (nível de evidência 1b)<sup>12,20</sup>. Não há, entretanto, estudos que tenham avaliado o benefício de corticosteroides sistêmicos em casos de glaucomas inflamatórios ou secundários a alterações graves do segmento anterior.

### Antibióticos

Deve-se indicar colírios com antibióticos, associados, em combinação fixa ou não, a corticosteroides por pelo menos sete dias<sup>21</sup>. Não existem estudos prospectivos e randomizados em trabeculectomia, mas as orientações se baseiam em estudos aplicados a outras cirurgias intraoculares, principalmente de catarata. Colírios de fluoroquinolonas são os mais utilizados por apresentarem espectro de cobertura que inclui os patógenos mais frequentemente encontrados nas blebites e endoftalmites. Não se deve fazer redução gradual da dose dos antibióticos<sup>22</sup>.

### Ciclopégicos

O uso de midríaticos ciclopégicos, como a atropina, promove o relaxamento do músculo ciliar, com conseqüente aprofundamento da câmara anterior<sup>23</sup>. Apesar de não haver estudos prospectivos randomizados para o uso profilático de atropina no pós-operatório de trabeculectomia, por seu benefício comprovado no tratamento do glaucoma maligno e pela gravidade do quadro, seu uso deve ser considerado em pacientes com risco elevado para desenvolver fechamento angular por bloqueio ciliar: câmara anterior rasa, olhos pequenos, nanofálmicos, hipermetropes, PIO pré-operatória muito elevada e pacientes com glaucoma de ângulo fechado<sup>23</sup> (nível de evidência 5).

Na presença de hifema e de processos inflamatórios intensos, contribuem para minimizar a formação de sinéquias e reduzir a dor. Em geral, são prescritos de 12/12 horas, durante, ao menos, uma semana, podendo ser postergados ou reintroduzidos a critério médico.

### Antimetabólitos

O controle da resposta cicatricial tem início durante a cirurgia, com o uso de agentes antifibróticos ou antimetabólitos (mais comumente, 5-fluorouracila [5-FU] e mitomicina C [MMC]), para interromper a resposta proliferativa<sup>6,24</sup>. O uso dessas medicações no intraoperatório melhora a taxa de sucesso da cirurgia (nível de evidência 1), mas aumenta a frequência de complicações<sup>24-27</sup>. Tais agentes também podem ser usados no pós-operatório, por meio de injeções subconjuntivais, e diversas aplicações podem ser feitas e determinadas pela vascularização da ampola<sup>28</sup>. Além disso, são geralmente associadas ao agulhamento, independentemente da vascularização.

### Antifator de crescimento endotelial vascular (anti-VEGF)

O uso de agentes anti-VEGF oculares, particularmente por meio de injeções subconjuntivais no pós-operatório da trabeculectomia, não mostrou, até o momento, resultados significativos em termos de melhores taxas de sucesso da cirurgia, apesar da descrição de diminuição transitória da hiperemia local<sup>29-31</sup>. Não há, portanto, indicação para o uso dessas medicações no controle da resposta cicatricial após trabeculectomia (nível de evidência 1)<sup>32,33</sup>.

## Manejo de intervenções pós-operatórias

Os principais benefícios do adequado acompanhamento clínico com consultas frequentes é reconhecer e agir prontamente quando houver necessidade de procedimentos adicionais, quando identificados problemas relativos à cicatrização cirúrgica ou complicações pós-operatórias. Um estudo observou que até 78% dos pacientes necessitarão de alguma intervenção<sup>8</sup>.

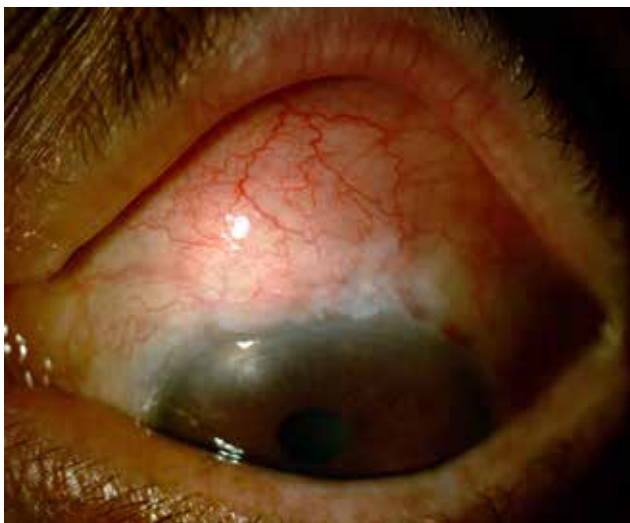### Hipertensão ocular no pós-operatório

Estima-se que aproximadamente 30% das cirurgias evoluem com aumento da PIO durante o seguimento pós-operatório<sup>10,34,35</sup>. As principais causas a longo prazo são a cicatrização do sítio cirúrgico e o fechamento da fístula<sup>5,7</sup>. No entanto, no pós-operatório precoce, o adequado reconhecimento da causa e da localização direcionará o tipo de intervenção. Didaticamente, divide-se a pesquisa da região de resistência em três locais - óstio interno, retalho escleral e espaço subconjuntival - que serão discutidos nas situações clínicas apresentadas a seguir.

## Digitopressão e lise de suturas

Durante o período pós-operatório, é importante não ocorrer queda acentuada da PIO, portanto o retalho escleral deverá ser aproximado com suturas, as quais poderão ser removidas ou ajustadas no período pós-operatório. Pode-se testar a patência com digitopressão ocular previamente à lise de suturas esclerais em casos de PIO elevada (usualmente maior que 12 mmHg) e óstio interno pérvio, a partir do primeiro dia de pós-operatório. Nos casos em que a digitopressão não reduz a PIO, e não há obstrução do óstio interno, os pontos de sutura poderão ser manipulados progressivamente a partir do quinto dia de pós-operatório (por questões de segurança), conforme a necessidade.

A decisão quanto aumentar a drenagem, assim como quantos pontos deverão ser soltos, é individual e depende das características de cicatrização de cada paciente. Durante as primeiras semanas de pós-operatório, a elevação da PIO decorrente da cicatrização no sítio cirúrgico, que pode ocorrer ao nível da cápsula de Tenon e/ou do retalho escleral (Figura 5), pode ser resolvida ao se permitir maior fluxo através da fistula, expandindo a ampola conjuntival e reduzindo a PIO.



**Figura 5.** Fotografia em lâmpada de fenda de um paciente com 14 semanas de pós-operatório de trabeculectomia de olho direito, com medida da PIO de 26 mmHg. Observe o espessamento subconjuntival com hiperemia moderada de conjuntiva demonstrando importante cicatrização do sítio cirúrgico. Cortesia: Dr. Jayter Silva de Paula (FMRP-USP).

Nesse momento, pode-se realizar lise de sutura do retalho escleral com *laser* de argônio ou remoção da sutura quando utilizada a técnica de sutura ajustável e removível na cirurgia<sup>36</sup>. Ambas as técnicas de sutura se equivalem, não havendo evidências científicas de superioridade de nenhuma delas (nível de evidência 1)<sup>37-39</sup>. Embora sejam mais efetivas em casos de Tenon espesso ou hiposfagma, as suturas removíveis podem facilitar a penetração de organismos na câmara anterior e transcorrer com blebite e/ou endoftalmite.

Um bom resultado após a lise de suturas depende de um óstio que esteja desobstruído (portanto é essencial realizar gonioscopia antes do procedimento) e de um retalho escleral que ainda não esteja fibrosado, pois, nesses casos, simplesmente soltar o ponto não será efetivo para aumentar o fluxo de aquoso. Assim, antes da lise de sutura, a elevação da ampola com digitopressão ocular é um sinal importante. Em caso de resultado favorável, entende-se que o fluxo forçado do humor aquoso consegue vencer a resistência ao nível do *flap* e elevar/separar a Tenon da episclera. A intensidade necessária para que a digitopressão eleve a ampola também é bastante elucidativa para o grau de adesão entre Tenon e episclera.

Em alguns casos, especialmente quando se opta por não realizar a lise de sutura (ou quando todas já foram feitas), pode-se ensinar o paciente a como proceder com a digitopressão em casa e acompanhá-lo por alguns dias<sup>40</sup>. Especial cuidado deve ser dado para que o paciente não comprima o olho com força demasiada, o que pode causar encarceramento de íris, hiperfiltração ou atalamia, com consequentes complicações<sup>41,42</sup>.

## Liberação do óstio interno

Em geral, a obstrução do óstio interno é causada por íris, coágulos ou outros materiais presentes na câmara anterior. Indubitavelmente relacionadas a aumento da PIO, tais obstruções merecem imediata ação resolutiva, primordialmente nas primeiras semanas pós-operatórias. Nos casos de íris encarcerada, pode-se usar *laser* de Nd-YAG, com lente de gonioscopia indireta, para tentar liberar o óstio, reservando a reabordagem cirúrgica para casos sem sucesso. Se a causa for coágulo, a conduta poderá ser expectante ou se usar tPA<sup>43</sup>. Em casos de exceção, a liberação do óstio interno pode ocorrer durante o procedimento de agulhamento, após abordagem do retalho escleral *ab externo* ou *ab interno*<sup>44</sup>.

## Agulhamento

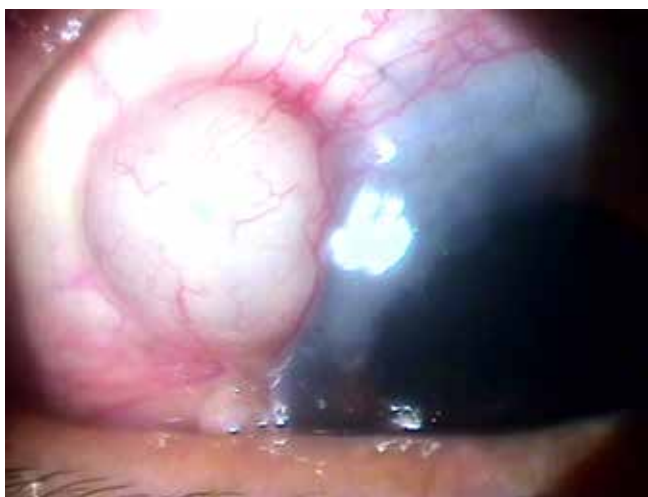Alguns pacientes evoluem com aumento da PIO e ampola plana, indicativos de provável fibrose do sítio cirúrgico, impedindo a passagem do humor aquo-



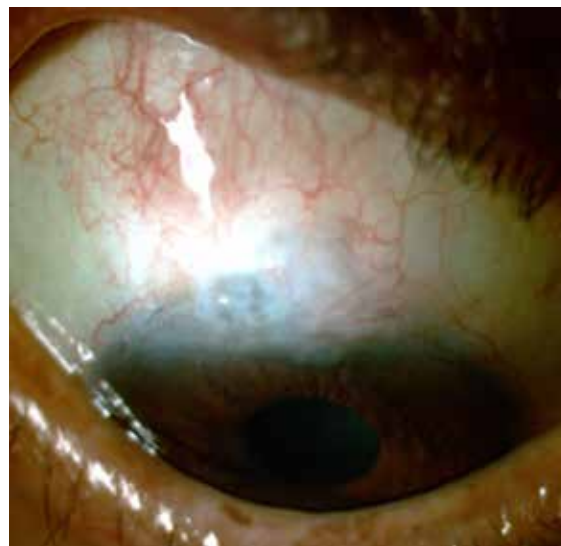so. Sem resposta ou com resposta muito limitada com digitopressão ocular, observando-se o óstio interno pérvio, tais casos podem ter indicação de agulhamento. Diversas apresentações podem ser observadas nessas situações, como ampola ausente com completa fibrose episcleral, com ou sem aderência do retalho escleral (Figura 3), “cistos tenonianos” (Figura 6) associados ou não à fibrose circunjacente, “cistos conjuntivais” geralmente em ampolas restritas com fibrose tenoniana subjacente (Figura 7)<sup>45,46</sup>.

A remoção, ou ao menos a quebra parcial dessa barreira, é essencial para restabelecer a drenagem e promover a redução da PIO<sup>47</sup>. No entanto, a técnica cirúrgica utilizada e as taxas de sucesso variam em cada uma dessas situações (nível de evidência 4)<sup>45,46</sup>. É comum utilizar o termo agulhamento para intervenções que visam liberar pontos de obstrução, utilizando-se a ponta de uma agulha, através de um pequeno orifício transconjuntival.

O momento de realizar o agulhamento é muito variado, uma vez que a fibrose subconjuntival pode ocorrer desde poucos dias após a cirurgia (precoce) até alguns anos (tardia). Também poderá ser indicado mesmo em casos com falência cirúrgica de longa data, com boas chances de sucesso. São várias as indicações de agulhamento e o procedimento deve ser planejado de forma adequada para desobstruir o local provável de mais resistência de drenagem.



**Figura 6.** Fotografia em lâmpada de fenda de um paciente com seis meses de pós-operatório de trabeculectomia temporal superior de olho direito (PIO de 22 mmHg) demonstrando formação cística, incluindo cápsula de Tenon no sítio cirúrgico. Cortesia: Dr. Jayter Silva de Paula (FMRP-USP).

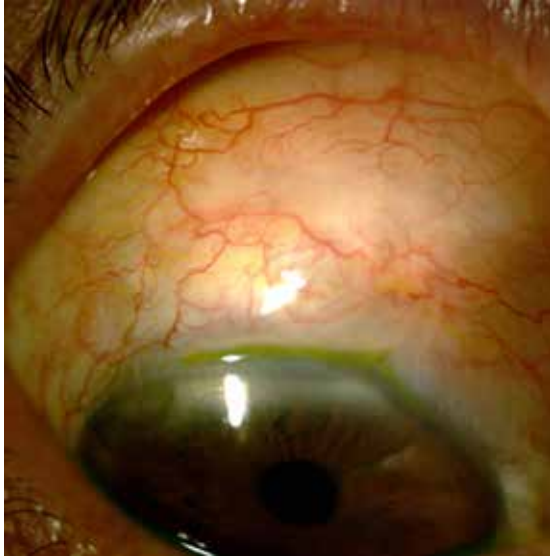

**Figura 7.** Fotografia em lâmpada de fenda de um paciente com aproximadamente 18 semanas de pós-operatório de trabeculectomia superior de olho direito demonstrando formação cística conjuntival pequena limbar e aderências subconjuntivais posteriores. Cortesia: Dr. Jayter Silva de Paula (FMRP-USP).

Em casos de cistos claramente conjuntivais ou tenonianos, por exemplo, com evidente *steel ring* (“anel de aço” causado pela fibrose conjuntival – Figura 8), o agulhamento é feito direcionando a ponta da agulha para romper o anel de fibrose. Já nos casos com suspeita de aderência do retalho escleral, pode-se avançar a agulha até as margens do retalho, podendo reabri-lo<sup>48</sup>.

O agulhamento pode também ser considerado em casos de controle pressórico inadequado, com óstio interno livre e ampola plana. Nesses casos, deve ser necessário avaliar a patência do retalho escleral e não apenas proceder à ruptura da fibrose subtenoniana. Pode-se proceder de dois modos distintos, ambos realizados em ambiente cirúrgico, de acordo com a experiência do cirurgião:

- a) Agulhamento inicialmente direcionado ao retalho escleral para verificar e liberar eventuais fibroses nesse nível. Possíveis restrições subconjuntivais podem ser eliminadas posteriormente, visando a menor chance de sangramentos associados à manipulação cirúrgica, as quais podem prejudicar a visualização inicial do retalho escleral.
- b) Agulhamento das possíveis fibroses tenonianas ao redor do retalho e, na ausência de fluxo do humor aquoso, deve-se explorar e liberar as fibroses do retalho escleral.



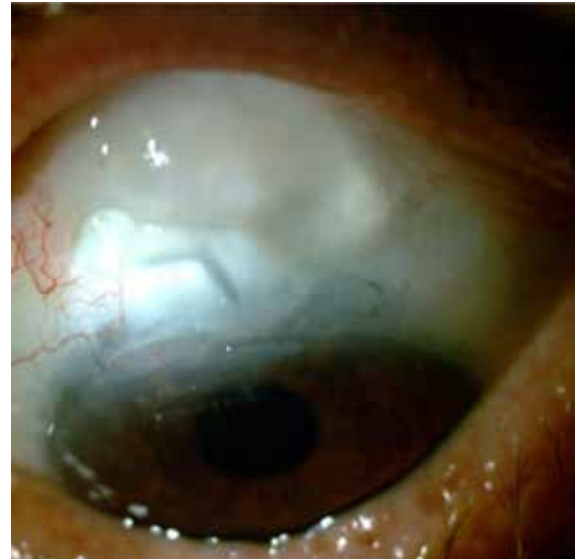**Figura 8.** Fotografia em lâmpada de fenda de um paciente com quatro semanas de pós-operatório de trabeculectomia superior de olho direito (PIO de 31 mmHg) demonstrando aderência subconjuntival importante, linear e paralela ao limbo em região posterior do sítio cirúrgico (*steel ring*).  
Cortesia: Dr. Jayter Silva de Paula (FMRP-USP).

Alguns casos podem ainda se apresentar com ampola elevada, porém encapsulada. Neles, pode-se reiniciar medicação antiglaucomatosa ou proceder a agulhamento tenoniano<sup>47,49,50</sup>. Outras situações especiais, ainda sem estudos científicos de base, nas quais o agulhamento pode ser realizado, incluem:

- a)** Modificação da localização da ampola fistulante: proposta em casos em que o local de desenvolvimento da ampola não é o esperado, podendo ou não transcorrer com sintomas ou complicações (por exemplo, fotofobia e lacrimejamento em ampolas nasais e retração palpebral em ampolas císticas nasais superiores), voltada à liberação da fibrose nas áreas de interesse;
- b)** Liberação de fibrose localizada em porções mais superiores de ampolas com vazamento limbar, visando mudar o gradiente de pressão interno da ampola para porções mais posteriores desta, permitindo menor fluxo para sua região mais limbar.

Tem-se preconizado a combinação de agulhamento com injeção de agentes antimetabólitos, uma vez que maior taxa de sucesso é observada quando

são utilizados (nível de evidência 2b)<sup>9,47,49,51-59</sup>. De modo geral, observa-se melhor resultado com o uso de MMC associada a agulhamento, em comparação com 5-fluoruracila (5-FU) (nível de evidência 1b) (Figura 9)<sup>60,61</sup>.



**Figura 9.** Fotografia em lâmpada de fenda de um paciente com aproximadamente 15 semanas de pós-operatório de trabeculectomia superior. Após três semanas de agulhamento com MMC e lise de suturas esclerais (PIO de 8 mmHg), observaram-se ampola ampla e fina com retalho escleral elevado e formação cística posterior ao sítio cirúrgico.  
Cortesia: Dr. Jayter Silva de Paula (FMRP-USP).

São fatores de risco para a falência de agulhamento com o uso adjuvante de 5-FU: PIO pré-agulhamento maior do que 30 mmHg, não uso de MMC na cirurgia fistulizante prévia e PIO superior a 10 mmHg imediatamente após o agulhamento<sup>46,62,63</sup>. Além disso, os resultados parecem ser melhores quando o agulhamento é feito poucas semanas após a trabeculectomia inicial (nível de evidência 3b)<sup>64-66</sup>. Entretanto, com o uso de MMC nas trabeculectomias, observa-se que o agulhamento também pode ser bem-sucedido em casos de falência tardia, anos após a cirurgia (nível de evidência 4)<sup>48</sup>.

Por se tratar de um procedimento cirúrgico, o agulhamento apresenta riscos e complicações, como hifema, fibrose subconjuntival, hiperfiltração e chance de atalâmia, descolamento de coróide, perfuração conjuntival com vazamento de humor aquoso e endoftalmite, entre outros.

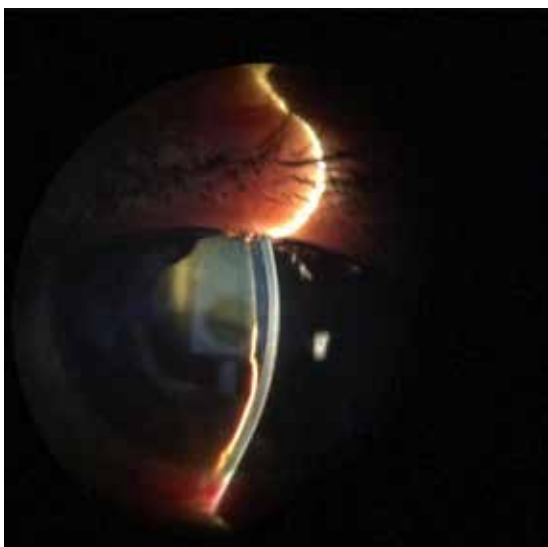
## Hipotonia ocular pós-operatória

### Avaliação

Embora a definição de hipotonia varie entre os estudos, geralmente se considera hipotônico um olho com PIO menor do que 6 mmHg. Essa definição baseia-se apenas na distribuição populacional das medidas de PIO em pacientes normais (hipotonia estatística). Entretanto, alguns pacientes toleram bem esses valores e a necessidade de intervenção depende do surgimento de complicações<sup>67-70</sup>. Alguns olhos são mais predispostos a apresentar hipotonia importante, como os de homens jovens, altos míopes, com uveíte, glaucoma pigmentar, entre outros. Apesar de muitas vezes indolor, o paciente pode se queixar de borramento da visão, com oscilação da nitidez ao piscar. Hipotonia pode cursar ainda com atalamia, descolamento de coroide, progressão de catarata e maculopatia hipotônica (hipotonia funcional)<sup>69-71</sup>.

### Atalamia

A presença de câmara rasa ou atalamia de grau I (toque apenas na periferia) pode ser conduzida com tratamento conservador. No entanto, em geral, atalamia com toque de borda pupilar (grau II) ou cristalino/lente intraocular (grau III) exige uma rápida intervenção voltada à sua causa para evitar descompensação corneana e sinéquias periféricas (Figura 10).



**Figura 10.** Fotografia em lâmpada de fenda de uma paciente com atalamia por rotação anterior do corpo ciliar.  
Cortesia: Dr. Daniel Costa (FMUSP).

### Descolamento seroso de coroide

O descolamento de coroide é uma complicação relativamente comum relacionada à hipotonia ocular, seja durante o perioperatório, seja no pós-operatório. Esse descolamento costuma se normalizar à medida que a PIO vai se elevando. Em geral, tratamento clínico é suficiente, com redução da dose de corticoide tópico (visando ao aumento da cicatrização e à restrição da drenagem do humor aquoso), uso de cicloplégicos, repouso físico e protetor ocular. Ainda, tratamento com corticoides sistêmicos tem sido associado à regressão de diversos casos de descolamento seroso de coroide, porém a concomitância com outras medidas terapêuticas e a ausência de publicações científicas que comprovem ou refutem esse efeito impedem a indicação formal dessa modalidade terapêutica. A drenagem desse tipo de descolamento só se torna necessária em quadros prolongados não responsivos ao tratamento clínico ou em caso de *kissing* de coroide<sup>72</sup>. O exame de ultrassom pode ser útil na avaliação e no planejamento cirúrgico.

### Maculopatia hipotônica

Fundoscopia deve ser realizada em toda consulta, em casos de hipotonia, devendo-se dar especial atenção à maculopatia hipotônica. Em alguns casos, tomografia de coerência óptica pode ajudar na avaliação. Maculopatia hipotônica ocorre em aproximadamente 23% dos olhos com hipotonia prolongada<sup>68,69</sup>. Hipotonia crônica, por hiperfiltração após trabeculectomia, tem incidência entre 1% e 18%<sup>70,76</sup>.

Muitos estudos sugeriram que a baixa rigidez escleral seria um importante fator na patogênese da maculopatia<sup>73-75</sup>. Dentre os fatores de risco para o desenvolvimento de hipotonia, há miopia, idade jovem, uso de antimetabólito durante a cirurgia, uveíte, afacia e córnea fina. Apesar de não haver ensaios clínicos controlados, reintervenções cirúrgicas devem ser consideradas nos casos de maculopatia hipotônica que se mantenham por quatro semanas ou mais.

### Etiologia

Na busca da etiologia de hipotonia após trabeculectomia, três condições devem ser consideradas: vazamento por incisão, hiperfiltração e choque ciliar. Hipotonia pós-trabeculectomia decorrente de excesso de filtração pelo retalho escleral pode se dever a suturas frouxas ou insuficientes, *flap* muito fino ou óstio muito grande. Nesses casos, a ampola costuma ser elevada e extensa. Outra razão frequente para hipotonia é a presença de vazamento

conjuntival, seja no local da incisão, seja em razão de perfurações na conjuntiva. Nesses casos, em geral, não se observa ampola ou esta é pouco elevada e o teste de Seidel com fluoresceína é positivo. A presença de choque ciliar deve ser considerada diagnóstico de exclusão.

Alguns casos de hipotonia precoce, sem complicações oculares secundárias, podem se resolver com tratamento conservador, incluindo repouso físico, redução da dose de corticoide tópico e manutenção do colírio cicloplégico por um período mais prolongado. Pequenos vazamentos pela borda anterior da conjuntiva podem ser contidos com o uso de lentes de contato gelatinosas de grande diâmetro ou curativo oclusivo ocular, evitando o fluxo e permitindo a cicatrização. No entanto, na presença de complicações como maculopatia hipotônica, descolamentos de coroide com *kissing* ou câmara anterior rasa grau III, o cirurgião deve optar por imediata intervenção cirúrgica.

## Manejo cirúrgico

Quando as opções de tratamento conservadoras não forem eficazes ou o quadro exige resolução mais rápida, deve-se considerar revisão cirúrgica em ambiente hospitalar.

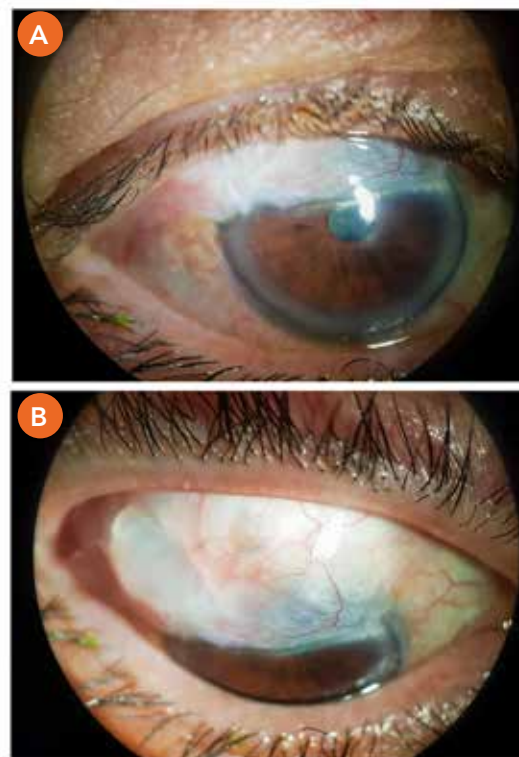
Nos casos agudos com vazamento de grande fluxo nos primeiros dias de pós-operatório, em que não é possível realizar adequada cobertura da área de vazamento com lente de contato ou se esta se mostrar não resolutiva nos primeiros dias, deve-se proceder à resutura do local de vazamento em ambiente cirúrgico. Já quadros tardios, com vazamento através da parede fina de uma ampola avascular, podem necessitar de injeção de sangue autólogo na ampola, resutura do *flap* escleral e até ressecção definitiva da ampola (Figura 11 e 12)<sup>77-79</sup>.

Se a situação for de hiperfiltração e as condições clínicas não forem condizentes com uma conduta expectante, dever-se-á suturar novamente o retalho escleral, restringindo o fluxo livre de humor aquoso. Se o retalho escleral estiver muito delgado, poderá ser necessário utilizar esclera doadora (*patch* escleral) visando ao controle local de drenagem. Apesar do efeito transitório e da eficácia bastante variável, em alguns casos, pode-se associar, ainda, injeção de viscoelástico em câmara anterior, por meio de paracentese periférica corneana, para aprofundar a câmara anterior e aguardar que a cicatrização episcleral no sítio cirúrgico controle o excesso de fluxo inicial.

Como alternativa, as suturas transconjuntivais não demandam abertura do retalho conjuntival e apresentam bons resultados a longo prazo<sup>76</sup> mas necessitam de boa visualização dos limites do *flap* escleral através da conjuntiva. As suturas não serão removidas e, com o passar do tempo, tenderão a se aprofundar no tecido (nível de evidência 4). Outra opção para casos de

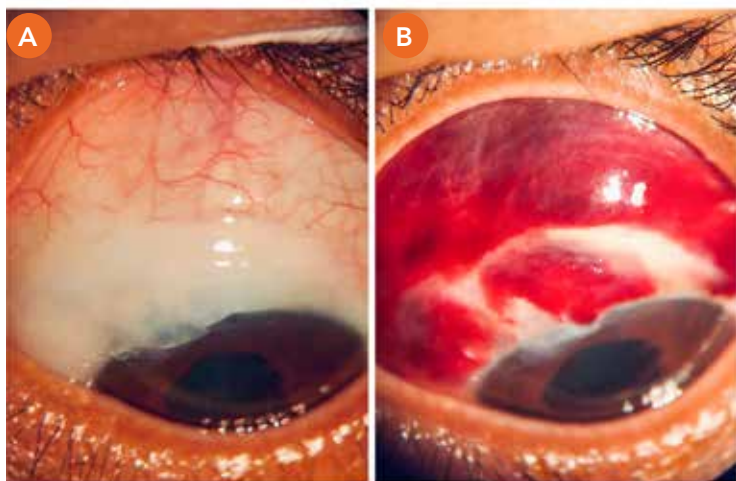
ampolas extensas inclui realizar uma ou mais suturas de compressão para restringir a extensão da ampola conjuntival, obtendo-se bons resultados (cerca de 70%) em casos de hipotonia ocular (nível de evidência 4)<sup>80,81</sup>.

Outras intervenções voltadas a casos de hipotonia decorrentes de ampolas hiperfiltrantes e/ou com vazamento incluem injeção de ácido tricloroacético, cola de cianoacrilato ou de fibrina, crioterapia, aplicação local de *laser* e injeção de concentrado de plaquetas e sangue autólogo. Todos esses procedimentos apresentam taxas pouco estudadas de sucesso no controle da PIO, sendo a injeção de sangue o procedimento mais descrito. A aplicação de sangue autólogo intra-ampola tem sido preconizada nesses casos, particularmente naqueles com cistos, isquemia e afilamento conjuntival, desde 1993<sup>82</sup>.



**Figura 11.** Fotografias em lâmpada de fenda do olho direito de um paciente em pós-operatório tardio de trabeculectomia, com ampola conjuntival sobre a córnea. **A.** Posição primária do olhar.

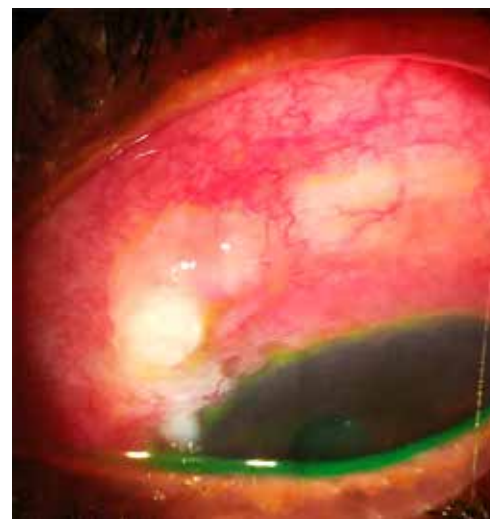
**B.** Infradução. Além de hiperfiltrantes e extensas, algumas ampolas podem crescer sobre a córnea (*overhanging*), causando distúrbios visuais e disestesia. Em sua maioria, são tratadas com remoção cirúrgica. Cortesia: Dr. Rodolpho Takaishi (FMUSP).



**Figura 12.** Fotografia em lâmpada de fenda de uma paciente que desenvolveu uma ampola fistulante extensa, microcística, avascular e apresentava porejamento espontâneo. **A.** Foto pré-operatória. **B.** Foto no primeiro dia pós-operatório de injeção autóloga de sangue. Cortesia: Dr. Daniel Costa (FMUSP).

vazando (risco 4,7 vezes maior) e episódios prévios de infecção na ampola (nível de evidência 3b)<sup>87,90</sup>.

Qualquer suspeita de infecção na ampola fistulante deve ser considerada urgência e avaliada por especialista. Infecção no pós-operatório recente (me-



**Figura 13.** Fotografia em lâmpada de fenda de um paciente com dois anos de pós-operatório de trabeculectomia e 1,5 ano de agulhamento por apresentar ampola isquêmica, restrita e com porejamento local. Pelos achados clínicos, caracterizou-se blebíte, havendo melhora com colírios antibióticos e ressecamento da ampola. Note intensa hiperemia conjuntiva em sítio cirúrgico com ampola fina e cística apresentando conteúdo purulento próximo ao limbo. Cortesia: Dra. Thaís Andrade (FMUSP).

As séries de casos que utilizaram tal técnica mostraram resultados positivos em termos de aumento da PIO de até 7 mmHg, tendo alguns deles recebido intervenções complementares durante períodos de seguimento variáveis (nível de evidência 4)<sup>83-86</sup>.

## Situações especiais

### Infecções

Em caso de dor ocular, acompanhada de olho vermelho e piora da visão, o paciente deve ser orientado a procurar o oftalmologista imediatamente, pelo risco de infecção na ampola fistulante (blebíte - Figura 13) ou até endoftalmite. O risco de infecção após trabeculectomia não é alto, porém é vitalício. Estudos recentes, considerando-se a técnica cirúrgica atual, estimam incidência global de infecção pós-operatória entre 0,5% e 2,2%, incluindo blebíte e endoftalmite<sup>87</sup>. As chances de infecção aumentam principalmente nos casos em que se utilizam agentes antimetabólitos (nível de evidência 3b), pois estão associados a ampolas de paredes mais finas que podem ser penetradas por bactérias mais virulentas<sup>87-89</sup>. Outros fatores relacionados a maior risco de endoftalmite incluem *diabetes mellitus*, ampolas avascular e

nos de um mês) costuma apresentar melhor prognóstico e responder bem aos antibióticos tópicos. Patógenos mais virulentos costumam ser encontrados nos casos de infecções tardias. Endoftalmites precoces também costumam ser causadas por patógenos menos virulentos que endoftalmites tardias.

O tratamento deve se basear na coleta de cultura da câmara anterior ou do vítreo quando possível e no uso de antibióticos tópicos, intravítreos e sistêmicos<sup>87,91</sup>. Apesar de não haver suficientes evidências nesse ponto, o tratamento de processos infecciosos restritos à ampola fistulante (associada ou não à discreta reação de câmara anterior) deve ser com antibióticos tópicos de amplo espectro, de uma em um hora, sendo necessária

reavaliação diária e, posteriormente, se necessário, modificar conforme o resultado da cultura. A extensão do quadro para uveíte anterior intensa (alta celularidade) ou endoftalmite deve ser considerada emergência e o tratamento deve ser agressivo, incluindo injeção intravítrea, cultura de material vítreo e, em alguns casos, vitrectomia<sup>87</sup>. A decisão quanto à necessidade de vitrectomia somente foi bem estudada nos casos de endoftalmite pós-cirurgias de catarata e seus resultados não se aplicam necessariamente às endoftalmites pós- trabeculectomia, que costumam ser mais agressivas<sup>92</sup>.

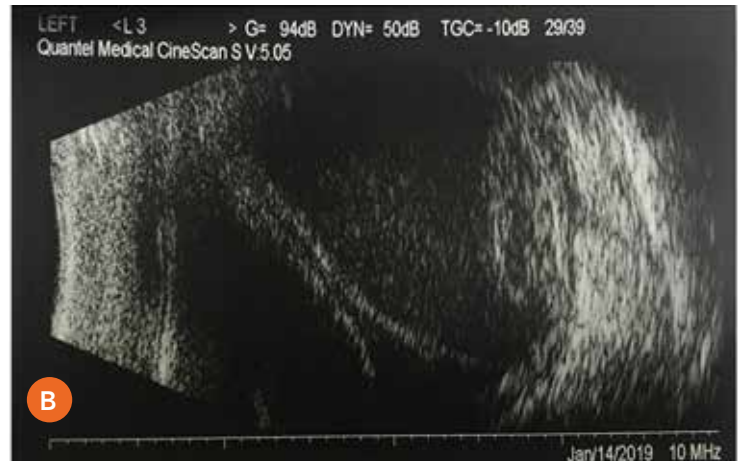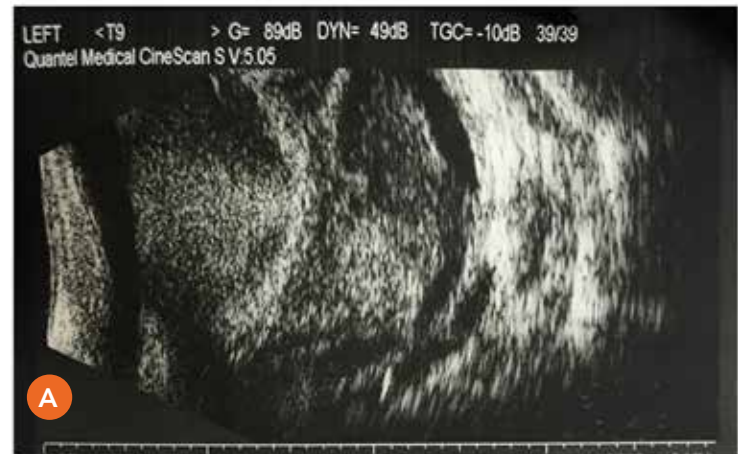## Descolamento hemorrágico de coroide

Uma situação bastante dramática é a hemorragia supracoróideia, que apresenta risco importante de perda da visão (Figura 14). O quadro costuma ser abrupto e doloroso e ocorre em aproximadamente 2% das cirurgias antiglaucomatosas<sup>91</sup>. Os fatores de risco mais importantes são hipertensão intraocular pré-operatória com hipotonia no pós-operatório, anticoagulação e afacia.

De modo geral, estudos relativos ao manejo dos casos de descólamento hemorrágico de coroide são revisões e séries de casos que envolvem também pacientes que apresentaram outras causas para a hemorragia, como trauma ocular (nível de evidência 4)<sup>91</sup>. Cuidados e procedimentos indicados para sua correção levam em consideração se o quadro é recente e focal ou tardio e “estável”. Apesar de grande controvérsia, casos com descólamento recente e focal merecem tratamento conservador, sendo necessária drenagem imediata naqueles que se associam a descólamento de retina, PIO incontrolável e descompensação da córnea. Intervenções em quadros estáveis e tardios devem esperar, se possível, de 10 a 14 dias para correta indicação, contanto que não haja *kissing* de coroide, associado ou não a descólamento de retina, ou inadequado controle pressórico<sup>93</sup>.

## Hifema e fibrina

Uma das causas de PIO elevada nos primeiros dias de pós-operatório é a presença de debris que causam obstrução no retalho escleral. É representada comumente por fibrina ou coágulo, associado ou não à presença de hifema em alguns casos. Em geral, a resolução é espontânea e em poucos dias. Entretanto, em alguns casos, é necessário acelerar esse processo, pois o livre fluxo de humor aquoso é essencial para manter a ampola fistulante e evitar a adesão e a cicatrização das estruturas.



**Figura 14.** Imagem ultrassonográfica de hemorragia supracoróideia de um paciente em pós-operatório de trabeculectomia com hipotonia ocular. O paciente apresentava bftalmo por glaucoma congênito e afacia na avaliação pré-operatória. **A.** Imagem ultrassonográfica mostrando o conteúdo hemático sob os bolsões de coroide. **B.** Ultrassom repetido alguns dias depois, mostrando parte do coágulo já liquefeito, mas ainda com a presença de coágulo em reabsorção. O toque entre os dois bolsões de coroide (*kissing*) indica pior prognóstico para recuperação visual.

Cortesia: Dra. Luciana Malta de Alencar (FMUSP).

O ativador de plasminogênio tecidual (tPA) é um agente eficaz para a degradação de fibrina e seu uso pode ser considerado na forma de injeção intracamaral (nível de evidência 4)<sup>43,94-96</sup>. Em caso de hifema total, deve-se realizar lavagem da câmara anterior<sup>97</sup>. Atenção especial deve ser dada a pacientes em uso de medicações sistêmicas que interferem na coagulação, em razão do aumento do risco de hemorragia<sup>98</sup>.

## Glaucoma maligno (por mau direcionamento do aquoso)

Deve-se suspeitar de glaucoma maligno em casos em que a PIO se eleva, com redução significativa da amplitude da câmara anterior, em razão da anteriorização do diafragma iridocristaliniano. É necessário descartar a hipótese de bloqueio pupilar, observando-se a presença de iridectomia pérvia. Uma das teorias mais aceitas propõe que o processo se inicie com a rotação anterior dos processos ciliares, com o humor aquoso direcionado para o vítreo, causando pressão positiva na região posterior do olho. A conduta é voltada à redução da PIO e da pressão na câmara vítrea. Usam-se colírios hipotensores, associados a manitol endovenoso, acetazolamida oral e, obrigatoriamente, midriáticos (usualmente, atropina a 1%), sendo estes considerados facilitadores da rotação posterior do corpo ciliar<sup>99</sup>.

Caso não se reverta esse quadro clinicamente, tem se preconizado o rompimento da hialoide anterior com Nd-YAG *laser*, por meio de iridectomia patente, em casos de pacientes pseudofácicos. Se isso não for possível, a conduta definitiva, entre outras, consiste em vitrectomia posterior via pars plana.

## Considerações finais

O ato cirúrgico da trabeculectomia é apenas o começo de uma jornada desafiadora, visto que técnica cirúrgica perfeita não garante o sucesso desejado.

O manejo pós-operatório da trabeculectomia envolve o conhecimento de inúmeras situações clínicas e experiência profissional, para a detecção e a conduta imediatas diante dessas situações.

Diversos pontos discutidos são conhecidos pelos especialistas de glaucoma, mas carecem de estudos científicos que possam nortear a busca de melhores resultados cirúrgicos, com menos riscos de complicações em pacientes com glaucoma.

## Referências bibliográficas

1. Dhingra S, Khaw PT. The moorfields safer surgery system. *Middle East Afr J Ophthalmol*. 2009;16(3):112-5.
2. Picht G, Grehn F. Classification of filtering blebs in trabeculectomy: biomicroscopy and functionality. *Curr Opin Ophthalmol*. 1998;9(2):2-8.
3. Marquardt D, Lieb WE, Grehn F. Intensified postoperative care versus conventional follow-up: a retrospective long-term analysis of 177 trabeculectomies. *Graefes Arch Clin Exp Ophthalmol*. 2004;42(2):106-13.
4. Kirwan JF, Lockwood AJ, Shah P, et al. Trabeculectomy in the 21st century: a multicenter analysis. *Ophthalmology*. 2013;120(12):2532-9.
5. Seibold LK, Sherwood MB, Kahook MY. Wound modulation after filtration surgery. *Surv Ophthalmol*. 2012;57(6):530-50.
6. Atreides SP, Skuta GL, Reynolds AC. Wound healing modulation in glaucoma filtering surgery. *Int Ophthalmol Clin*. 2004;44(2):61-106.
7. Skuta GL, Parrish RK 2nd. Wound healing in glaucoma filtering surgery. *Surv Ophthalmol*. 1987;32(3):149-70.
8. King AJ, Rotchford AP, Alwitry A, et al. Frequency of bleb manipulations after trabeculectomy surgery. *Br J Ophthalmol*. 2007;91(7):873-7.
9. Mercieca K, Drury B, Bhargava A, et al. Trabeculectomy bleb needling and antimetabolite administration practices in the UK: a glaucoma specialist national survey. *Br J Ophthalmol*. 2017.
10. Chen TC, Wilensky JT, Viana MA. Long-term follow-up of initially successful trabeculectomy. *Ophthalmology*. 1997;104(7):1120-5.
11. Aptel F, Colin C, Kaderli S, et al. Management of postoperative inflammation after cataract and complex ocular surgeries: a systematic review and Delphi survey. *Br J Ophthalmol*. 2017;101(11):1-10.
12. Starita RJ, Fellman RL, Spaeth GL, et al. Short- and long-term effects of postoperative corticosteroids on trabeculectomy. *Ophthalmology*. 1985;92(7):938-46.
13. Araujo SV, Spaeth GL, Roth SM, et al. A ten-year follow-up on a prospective, randomized trial of postoperative corticosteroids after trabeculectomy. *Ophthalmology*. 1995;102(12):1753-9.
14. Roth SM, Spaeth GL, Starita RJ, et al. The effects of postoperative corticosteroids on trabeculectomy and the clinical course of glaucoma: five-year follow-up study. *Ophthalmic Surg*. 1991;22(12):724-9.
15. Ihan A, Cvenkel B. Conjunctival epithelium expression of HLA-DR in glaucoma patients and its influence on the outcome of filtration surgery. *Br J Ophthalmol*. 2000;84(6):648-50.
16. Baudouin C, Renard JP, Nordmann JP, et al. Prevalence and risk factors for ocular surface disease among patients treated over the long term for glaucoma or ocular hypertension. *Eur J Ophthalmol*. 2012.
17. Broadway DC, Chang LP. Trabeculectomy, risk factors for failure and the preoperative state of the conjunctiva. *J Glaucoma*. 2001;10(3):237-49.
18. Breusegem C, Spielberg L, Van Ginderdeuren R, et al. Preoperative nonsteroidal anti-inflammatory drug or steroid and outcomes after trabeculectomy: a randomized controlled trial. *Ophthalmology*. 2010;117(7):1324-30.

19. Broadway DC, Grierson I, Stürmer J, et al. Reversal of topical antiglaucoma medication effects on the conjunctiva. *Arch Ophthalmol*. 1996;114(3):262-7.
20. Azuara-Blanco A, Spaeth GL, Augsburger JJ. Oral prednisone in guarded filtration procedures supplemented with antimetabolites. *Ophthalmic Surg Lasers*. 1999;30(2):126-32.
21. Moshirfar M, Feiz V, Vitale AT, et al. Endophthalmitis after uncomplicated cataract surgery with the use of fourth-generation fluoroquinolones: a retrospective observational case series. *Ophthalmology*. 2007;114(4):686-91.
22. Agência Nacional de Vigilância Sanitária. Medidas de prevenção de endoftalmite e de síndrome tóxica do segmento anterior relacionadas a procedimentos oftalmológicos invasivos. Brasília: Anvisa, 2017.
23. Kaplowitz K, Yung E, Flynn R, et al. Current concepts in the treatment of vitreous block, also known as aqueous misdirection. *Surv Ophthalmol*. 2015;60(3):229-41.
24. Lama PJ, Fechtner RD. Antifibrotics and wound healing in glaucoma surgery. *Surv Ophthalmol*. 2003;48(3):314-46.
25. Green E, Wilkins M, Bunce C, et al. 5-fluorouracil for glaucoma surgery. *Cochrane Database Syst Rev*. 2014(2):CD001132.
26. Wilkins M, Indar A, Wormald R. Intra-operative mitomycin C for glaucoma surgery. *Cochrane Database Syst Rev*. 2005(4):CD002897.
27. The Fluorouracil Filtering Surgery Study Group. Five-year follow-up of the Fluorouracil Filtering Surgery Study. *Am J Ophthalmol*. 1996;121(4):349-66.
28. Khaw PT. Advances in glaucoma surgery: evolution of antimetabolite adjunctive therapy. *J Glaucoma*. 2001;10(5 suppl. 1):S81-4.
29. Freiberg FJ, Matlach J, Grehn F, et al. Postoperative subconjunctival bevacizumab injection as an adjunct to 5-fluorouracil in the management of scarring after trabeculectomy. *Clin Ophthalmol*. 2013;7:1211-7.
30. Vandewalle E, Abegão Pinto L, Van Bergen T, et al. Intracameral bevacizumab as an adjunct to trabeculectomy: a 1-year prospective, randomised study. *Br J Ophthalmol*. 2014;98(1):73-8.
31. Kiddee W, Orapiriyakul L, Kittigoonpaisan K, et al. Efficacy of adjunctive subconjunctival bevacizumab on the outcomes of primary trabeculectomy with mitomycin C: a prospective randomized placebo-controlled trial. *J Glaucoma*. 2015;24(8):600-6.
32. Chen HJ, Lin C, Lee CH, et al. Efficacy and safety of bevacizumab combined with mitomycin C or 5-fluorouracil in primary trabeculectomy: a meta-analysis of randomized clinical trials. *Ophthalmic Res*. 2018.
33. Cheng JW, Cheng SW, Wei RL, et al. Anti-vascular endothelial growth factor for control of wound healing in glaucoma surgery. *Cochrane Database Syst Rev*. 2016(1):CD009782.
34. Gedde SJ, Schiffman JC, Feuer WJ, et al. Three-year follow-up of the tube versus trabeculectomy study. *Am J Ophthalmol*. 2009;148(5):670-84.
35. Nouri-Mahdavi K, Brigatti L, Weitzman M, et al. Outcomes of trabeculectomy for primary open-angle glaucoma. *Ophthalmology*. 1995;102(12):1760-9.
36. Hoskins HD, Miglizzo C. Management of failing filtering blebs with the Argon laser. *Ophthalmic Surg*. 1984;15(9):731-3.
37. Matlach J, Hoffmann N, Freiberg FJ, et al. Comparative study of trabeculectomy using single sutures versus releasable sutures. *Clin Ophthalmol*. 2012;6:1019-27.
38. Aykan U, Bilge AH, Akin T, et al. Laser suture lysis or releasable sutures after trabeculectomy. *J Glaucoma*. 2007;16(2):240-5.
39. Kobayashi H, Kobayashi K. A comparison of the intraocular pressure lowering effect of adjustable suture versus laser suture lysis for trabeculectomy. *J Glaucoma*. 2011;20(4):228-33.
40. Ali M, Akhtar F. Ocular digital massage for the management of post-trabeculectomy underfiltering blebs. *J Coll Physicians Surg Pak*. 2011;21(11):676-9.
41. Segrest DR, Ellis PP. Iris incarceration associated with digital ocular massage. *Ophthalmic Surg*. 1981;12(5):349-51.
42. Nguyen VT, Hwang TN, Alvarado JA, et al. Hypotony maculopathy after eyelid massage for overcorrected blepharoptosis. *Ophthalm Plast Reconstr Surg*. 2009;25(2):139-40.
43. Lundy DC, Sidoti P, Winarko T, et al. Intracameral tissue plasminogen activator after glaucoma surgery. Indications, effectiveness, and complications. *Ophthalmology*. 1996;103(2):274-82.
44. Lee GA, Murray D, Shah P. Ab interno bleb needling revision: a new approach. *Clin Exp Ophthalmol*. 2017;45(4):409-10.
45. Wells AP, Crowston JG, Marks J, et al. A pilot study of a system for grading of drainage blebs after glaucoma surgery. *J Glaucoma*. 2004;13(6):454-60.
46. Rotchford AP, King AJ. Needling revision of trabeculectomies bleb morphology and long-term survival. *Ophthalmology*. 2008;115(7):1148-53 e4.
47. Suzuki R, Susanna R. Early transconjunctival needling revision with 5-fluorouracil versus medical treatment in encapsulated blebs: a 12-month prospective study. *Clinics (Sao Paulo)*. 2013;68(10):1376-9.
48. Maestrini HA, Cronemberger S, Matoso HD, et al. Late needling of flat filtering blebs with adjunctive mitomycin C: efficacy and safety for the corneal endothelium. *Ophthalmology*. 2011;118(4):755-62.
49. Feyi-Waboso A, Ejere HO. Needling for encapsulated trabeculectomy filtering blebs. *Cochrane Database Syst Rev*. 2012(8):CD003658.
50. Costa VP, Correa MM, Kara-Jose N. Needling versus medical treatment in encapsulated blebs. A randomized, prospective study. *Ophthalmology*. 1997;104(8):1215-20.
51. Than JYL, Al-Mugheiry TS, Gale J, et al. Factors predicting the success of trabeculectomy bleb enhancement with needling. *Br J Ophthalmol*. 2018.
52. Pathak-Ray V, Choudhari N. Rescue of failing or failed trabeculectomy blebs with slit-lamp needling and adjunctive mitomycin C in Indian eyes. *Indian J Ophthalmol*. 2018;66(1):71-6.
53. Laspas P, Culmann PD, Grus FH, et al. Revision of encapsulated blebs after trabeculectomy: long-term comparison of standard bleb needling and modified needling procedure combined with transconjunctival scleral flap sutures. *PLoS One*. 2017;12(5):e0178099.
54. Lee YS, Wu SC, Tseng HJ, et al. The relationship of bleb morphology and the outcome of needle revision with 5-fluorouracil in failing filtering bleb. *Medicine (Baltimore)*. 2016;95(36):e4546.
55. Franco L, Rassi B, Avila MP, et al. Prospective study comparing mitomycin C or bevacizumab as adjuvant in trabeculectomy revision by needling. *Eur J Ophthalmol*. 2016;26(3):221-5.
56. Tai TY, Moster MR, Pro MJ, et al. Needle bleb revision with bevacizumab and mitomycin C compared with mitomycin C alone for failing filtration blebs. *J Glaucoma*. 2015;24(4):311-5.
57. Tatham A, Sarodia U, Karwatowski W. 5-Fluorouracil augmented needle revision of trabeculectomy: does the location of outflow resistance make a difference? *J Glaucoma*. 2013;22(6):463-7.



58. Simsek T, Cankaya AB, Elgin U. Comparison of needle revision with subconjunctival bevacizumab and 5-fluorouracil injection of failed trabeculectomy blebs. *J Ocul Pharmacol Ther.* 2012;28(5):542-6.
59. Dunn HP, Healey PR, Zheng L, et al. Refinement of needling classification for trabeculectomy blebs. *Clin Exp Ophthalmol.* 2017;45(4):425-6.
60. Anand N, Khan A. Long-term outcomes of needle revision of trabeculectomy blebs with mitomycin C and 5-fluorouracil: a comparative safety and efficacy report. *J Glaucoma.* 2009;18(7):513-20.
61. Liu W, Wang J, Zhang M, et al. Comparison of subconjunctival mitomycin C and 5-fluorouracil injection for needle revision of early failed trabeculectomy blebs. *J Ophthalmol.* 2016;2016:3762674.
62. Shin DH, Kim YY, Ginde SY, et al. Risk factors for failure of 5-fluorouracil needling revision for failed conjunctival filtration blebs. *Am J Ophthalmol.* 2001;132(6):875-80.
63. Broadway DC, Bloom PA, Bunce C, et al. Needle revision of failing and failed trabeculectomy blebs with adjunctive 5-fluorouracil: survival analysis. *Ophthalmology.* 2004;111(4):665-73.
64. Gutiérrez-Ortiz C, Cabarga C, Teus MA. Prospective evaluation of preoperative factors associated with successful mitomycin C needling of failed filtration blebs. *J Glaucoma.* 2006;15(2):98-102.
65. Kapasi MS, Birt CM. The efficacy of 5-fluorouracil bleb needling performed 1 year or more posttrabeculectomy: a retrospective study. *J Glaucoma.* 2009;18(2):144-8.
66. Rotchford AP, King AJ. Needling revision of trabeculectomies bleb morphology and long-term survival. *Ophthalmology.* 2008;115(7):1148-53.e4.
67. Yun S, Chua B, Clement CI. Does chronic hypotony following trabeculectomy represent treatment failure? *J Curr Glaucoma Pract.* 2015;9(1):12-5.
68. Yun ST, Chua B, Clement CI. Outcomes of chronic hypotony following trabeculectomy. *Clin Exp Ophthalmol.* 2015;43(5):485-7.
69. Tseng VL, Kim CH, Romero PT, et al. Risk factors and long-term outcomes in patients with low intraocular pressure after trabeculectomy. *Ophthalmology.* 2017;124(10):1457-65.
70. Saeedi OJ, Jefferys JL, Solus JF, et al. Risk factors for adverse consequences of low intraocular pressure after trabeculectomy. *J Glaucoma.* 2014;23(1):e60-8.
71. Stein JD, McCoy AN, Asrani S, et al. Surgical management of hypotony owing to overfiltration in eyes receiving glaucoma drainage devices. *J Glaucoma.* 2009;18(8):638-41.
72. WuDunn D, Ryser D, Cantor LB. Surgical drainage of choroidal effusions following glaucoma surgery. *J Glaucoma.* 2005;14(2):103-8.
73. Stamper R. Bilateral chronic hypotony following trabeculectomy with mitomycin-C. *J Glaucoma.* 2001;10(4):325-8.
74. Nicolela MT, Carrillo MM, Yan DB, et al. Relationship between central corneal thickness and hypotony maculopathy after trabeculectomy. *Ophthalmology.* 2007;114(7):1266-71.
75. Fannin LA, Schiffman JC, Budenz DL. Risk factors for hypotony maculopathy. *Ophthalmology.* 2003;110(6):1185-91.
76. Eha J, Hoffmann EM, Pfeiffer N. Long-term results after transconjunctival resuturing of the scleral flap in hypotony following trabeculectomy. *Am J Ophthalmol.* 2013;155(5):864-9.
77. Costa VP, Wilson RP, Moster MR, et al. Hypotony maculopathy following the use of topical mitomycin C in glaucoma filtration surgery. *Ophthalmic Surg.* 1993;24(6):389-94.
78. Costa VP, Arcieri ES. Hypotony maculopathy. *Acta Ophthalmol Scand.* 2007;85(6):586-97.
79. Thomas M, Vajaranant TS, Aref AA. Hypotony maculopathy: clinical presentation and therapeutic methods. *Ophthalmol Ther.* 2015;4(2):79-88.
80. Quaranta L, Riva I, Floriani IC. Outcomes of conjunctival compression sutures for hypotony after glaucoma filtering surgery. *Eur J Ophthalmol.* 2013;23(4):593-6.
81. Palmberg P, Zacchei A. Compression sutures – A new treatment for leaking or painful filtering blebs. *Association for Research in Vision and Ophthalmology. Invest Ophthalmol Vis Sci.* 1996 Feb 15;37(3).
82. Wise JB. Treatment of chronic postfiltration hypotony by intrableb injection of autologous blood. *Arch Ophthalmol.* 1993;111(6):827-30.
83. Wise JB. Mitomycin-compatible suture technique for fornix-based conjunctival flaps in glaucoma filtration surgery. *Arch Ophthalmol.* 1993;111(7):992-7.
84. Ng DS, Ching RH, Yam JC, et al. Safe excision of a large overhanging cystic bleb following autologous blood injection and compression suture. *Korean J Ophthalmol.* 2013;27(2):145-8.
85. Biswas S, Zaheer I, Monsalve B, et al. Compression sutures with autologous blood injection for leaking trabeculectomy blebs. *Br J Ophthalmol.* 2009;93(4):549-50.
86. Dintelmann T, Lieb WE, Grehn F. Filtering bleb revision. *Techniques and outcome. Ophthalmologe.* 2002;99(12):917-21.
87. Yassin SA. Bleb-related infection revisited: a literature review. *Acta Ophthalmol.* 2016;94(2):122-34.
88. Luebke J, Neuburger M, Jordan JF, et al. Bleb-related infections and long-term follow-up after trabeculectomy. *Int Ophthalmol.* 2018.
89. Kim EA, Law SK, Coleman AL, et al. Long-term bleb-related infections after trabeculectomy: incidence, risk factors, and influence of bleb revision. *Am J Ophthalmol.* 2015;159(6):1082-91.
90. Lehmann OJ, Bunce C, Matheson MM, et al. Risk factors for development of post-trabeculectomy endophthalmitis. *Br J Ophthalmol.* 2000;84(12):1349-53.
91. Chiam PJ, Arashvand K, Shaikh A, et al. Management of blebitis in the United Kingdom: a survey. *Br J Ophthalmol.* 2012;96(1):38-41.
92. Rahmani S, Elliott D. Postoperative endophthalmitis: a review of risk factors, prophylaxis, incidence, microbiology, treatment, and outcomes. *Semin Ophthalmol.* 2018;33(1):95-101.
93. Learned D, Elliott D. Management of delayed suprachoroidal hemorrhage after glaucoma surgery. *Semin Ophthalmol.* 2018;33(1):59-63.
94. Lee PF, Myers KS, Hsieh MM, et al. Treatment of failing glaucoma filtering cystic blebs with tissue plasminogen activator (tPA). *J Ocul Pharmacol Ther.* 1995;11(3):227-32.
95. Szymanski A. Promotion of glaucoma filter bleb with tissue plasminogen activator after sclerectomy under a clot. *Int Ophthalmol.* 1992;16(4-5):387-90.
96. Tripathi RC, Tripathi BJ, Park JK, et al. Intracameral tissue plasminogen activator for resolution of fibrin clots after glaucoma filtering procedures. *Am J Ophthalmol.* 1991;111(2):247-8.
97. Walton W, Von Hagen S, Grigorian R, et al. Management of traumatic hyphema. *Surv Ophthalmol.* 2002;47(4):297-334.
98. Law SK, Song BJ, Yu F, et al. Hemorrhagic complications from glaucoma surgery in patients on anticoagulation therapy or antiplatelet therapy. *Am J Ophthalmol.* 2008;145(4):736-46.
99. Dave P, Senthil S, Rao HL, et al. Treatment outcomes in malignant glaucoma. *Ophthalmology.* 2013;120(5):984-90.

## Highlights

- 1.** É fundamental que o paciente compreenda que trabeculectomia sem acompanhamento pós-operatório apresenta poucas chances de sucesso e que o objetivo principal do procedimento é o controle pressórico.
- 2.** No pós-operatório, tonometria e biomicroscopia devem ser avaliadas em todas as consultas, sendo, ainda, necessários gonioscopia e mapeamento de retina em situações específicas.  

Comentário: na biomicroscopia, deve-se avaliar a presença e o aspecto da ampola fistulizante, sua vascularização, se está restrita ou difusa, seu tamanho, a presença de fibrose e cistos subconjuntivais.
- 3.** Após a trabeculectomia, são recomendadas consultas, no mínimo semanais, no primeiro mês de pós-operatório, após o qual se deve seguir o paciente a cada sete a 14 dias até os três meses de pós-operatório, sendo possíveis intervalos menores ou maiores, a critério médico.
- 4.** A frequência de consultas pós-operatórias, o esquema terapêutico e a necessidade de intervenções devem ser guiados individualmente pela gravidade do glaucoma, resposta cicatricial e eventuais intercorrências.
- 5.** O uso de antimetabólicos, mais comumente de mitomicina C (MMC), no perioperatório da trabeculectomia, melhora a taxa de sucesso da cirurgia.
- 6.** Não há evidências de que injeções subconjuntivais de agentes antifator de crescimento endotelial vascular no pós-operatório de trabeculectomia melhorem as taxas de sucesso da cirurgia.
- 7.** No pós-operatório da trabeculectomia, o oftalmologista deve avaliar e identificar a presença e o local de eventual resistência ao fluxo do humor aquoso no sítio cirúrgico.
- 8.** A digitopressão ocular é uma manobra elucidativa na avaliação da patência da fístula e do local de resistência à drenagem na trabeculectomia e, em conjunto com a gonioscopia, é útil para determinar a melhor conduta no pós-operatório.
- 9.** Não há evidências científicas de superioridade das suturas removíveis em relação às suturas simples, rompidas com laser no pós-operatório, em termos de sucesso cirúrgico.
- 10.** Em casos de ampolas encapsuladas, presença de *ring of steel* (anel de aço) e/ou aderências subconjuntivais difusas causando restrição de drenagem na trabeculectomia, o agulhamento deve procurar romper as áreas de resistência.
- 11.** O agulhamento pode também ser considerado em casos de controle pressórico inadequado, com óstio interno livre e ampola plana. Nesses casos, deve ser necessário avaliar a patência do retalho escleral e não apenas proceder à ruptura da fibrose subtenoniana.
- 12.** Recomenda-se associar ao agulhamento a injeção de agentes antimetabólicos, por aumentar a taxa de sucesso do procedimento.  

Comentário: observa-se melhor resultado com o uso de MMC associada a agulhamento, em comparação com o uso de 5-fluoruracila, entretanto a escolha do antimetabólico deve considerar a presença de áreas isquêmicas e afinadas da ampola, além da superfície ocular.

- 13.** Nas trabeculectomias falidas, o agulhamento tem a possibilidade de ser efetivo mesmo em casos de falência a longo prazo por fibrose.
- 14.** Pacientes com hipotonia precoce, sem complicações oculares secundárias, podem ser tratados de forma inicialmente conservadora. No entanto, câmara rasa grau III (com toque cristalino-córnea), *kissing* de coroide ou maculopatia hipotônica necessitam de intervenção cirúrgica imediata.
- 15.** A drenagem do descolamento seroso de coroide é necessária em quadros prolongados não responsivos ao tratamento clínico ou em caso de *kissing* de coroide.
- Comentário: nos casos de descolamento seroso de coroide decorrentes de hiperfuncionamento da fístula, abordagens cirúrgicas voltadas à restrição do fluxo no sítio cirúrgico podem transcorrer com a resolução do descolamento da coroide.
- 16.** Reintervenção cirúrgicas visando restringir o fluxo de humor aquoso também devem ser consideradas nos casos de atalmia e maculopatia hipotônica não responsivos ao tratamento conservador, pelo risco de perda visual irreversível.
- 17.** No pós-operatório precoce, casos com vazamento da ampola, em que não for possível o uso ou não houve resolução com medidas conservadoras, deve-se proceder à correção cirúrgica do local de vazamento.
- 18.** O descolamento hemorrágico de coroide é uma complicação grave que deve ser acompanhada de perto pelo potencial risco de perda visual.
- 19.** A infecção da ampola fistulizante (blebite) é uma emergência oftalmológica que deve ser tratada prontamente com colírios antibióticos de largo espectro e reavaliada diariamente.
- Comentário: em casos de endoftalmite pós-trabeculectomia, o tratamento deve se basear no uso imediato de antibióticos tópicos, intravítreos e/ou sistêmicos, preferencialmente ajustados pelos resultados da coleta de humor aquoso ou do vítreo, sempre que possível.
- 20.** No pós-operatório da trabeculectomia, a presença de câmara anterior rasa, pressão intraocular elevada e ausência de ampola cirúrgica, o oftalmologista deve considerar o diagnóstico de glaucoma maligno e proceder ao tratamento clínico e/ou cirúrgico imediato.



**Apoio:**

